

Перспективы в терапии акне: аналитический обзор

© А.Н. ЛЬВОВ, М.С. КОРНЯТ, А.В. ИГОШИНА, А.Р. НАЗАРЕНКО

ГБУЗ «Московский научно-практический Центр дерматовенерологии и косметологии» Департамента здравоохранения Москвы, Москва, Россия

РЕЗЮМЕ

Новые данные о роли перманентного воспаления в патогенезе акне определяют современные терапевтические цели и значительно расширяют арсенал лекарственных средств, применимых для успешного лечения этого хронического кожного заболевания. На основании детального анализа литературы и обобщения собственного практического опыта выделены основные препараты, мишенью которых являются ключевые патогенетические звенья, в том числе воспаление. К перспективным средствам относятся биологические препараты и «малые молекулы»; новые ингибиторы продукции себума (ингибитор стеаторил-КоА-десатуразы); антагонист меланокортин-5 рецепторов (олумакоstat гласаретил); ряд препаратов разных групп, применяемых в несвойственной ранее для них топической форме (дапсон, кортексолон-17 α пропионат, миноциклин, новый топический ретиноид трифаротен); новый системный препарат из группы тетрациклинов (серациклин); иные новые антибактериальные средства с противовоспалительной активностью. Большинство приведенных в статье методик не использовались ранее для лечения акне и в настоящее время проходят клинические испытания (отдельные препараты пока не зарегистрированы в Российской Федерации, но имеется опыт их применения за рубежом). Помимо новых препаратов, в статье представлены особенности применения изотретиноина в инновационной форме, включая схему низких доз.

Ключевые слова: акне, современные аспекты патогенеза, перспективы терапии.

А.Н. Львов — <https://orcid.org/.н.>, проф.; <https://orcid.org/0000-0002-3875-4030>
М.С. Корнят — <https://orcid.org/0000-0002-7952-360X>
А.В. Игошина — <https://orcid.org/0000-0002-9317-6851>
А.Р. Назаренко — <https://orcid.org/0000-0001-8848-5011>

КАК ЦИТИРОВАТЬ:

Львов А.Н., Корнят М.С., Игошина А.В., Назаренко А.Р. Перспективы в терапии акне: аналитический обзор. *Клиническая дерматология и венерология*. 2019;18(2):115-128. <https://doi.org/10.17116/klinderma201918021115>

Perspectives in acne therapy: an analytical review

© A.N. LVOV, M.S. KORNAT, A.V. IGOSHINA, A.R. NAZARENKO

Moscow Research and Practical Center for Dermatovenereology and Cosmetology, Department of Healthcare, Moscow, Russia

ABSTRACT

New data about the role of permanent inflammation in acne pathogenesis determine modern therapeutic goals and significantly expand the number of drugs for the treatment of this chronic skin disease. The main medicines aimed at the key mechanisms of pathogenesis including inflammation were identified considering comprehensive analysis of literature data and own experience. Perspective drugs include biological medicines and "small molecules"; new inhibitors of sebum production (stearyl-CoA desaturase inhibitor); melanocortin-5 receptor antagonist (olumacostat glasaretil); some drugs in unusual for them topical form (dapson, cortexolone-17 α propionate, minocycline, new topical retinoid trifarotene); new systemic tetracycline derivative (seracycline); other new antibacterial agents with anti-inflammatory activity. The majority of methods described in the article have not been previously used to treat acne and are currently undergoing clinical trials (some drugs have not yet been registered in the Russian Federation, but they are applied abroad). Besides new drugs, features of administration of isotretinoin in an innovative form including low dose mode are presented in the article.

Keywords: acne, modern aspects of pathogenesis, perspectives of therapy.

A.N. Lvov — Doctor of Medicine, Professor; <https://orcid.org/0000-0002-3875-4030>
M.S. Kornyat — <https://orcid.org/0000-0002-7952-360X>
A.V. Igoshina — <https://orcid.org/0000-0002-9317-6851>
A.R. Nazarenko — <https://orcid.org/0000-0001-8848-5011>

TO CITE THIS ARTICLE:

Lvov AN, Kornyat MS, Igoshina AV, Nazarenko AR. Perspectives in acne therapy: an analytical review. *Russian Journal of Clinical Dermatology and Venereology = Klinicheskaya dermatologiya i venerologiya*. 2019;18(2):115-128 (In Russ.). <https://doi.org/10.17116/klinderma201918021115>

Автор, ответственный за переписку: Львов Андрей Николаевич — e-mail: alvov@mail.ru

Corresponding author: Lvov A.N. — e-mail: alvov@mail.ru

Акне — хроническое мультифакториальное заболевание, в основе которого лежат фолликулярный гиперкератоз, повышенная продукция кожного сала, гиперколонизация *Propionibacterium acnes*¹ и воспаление. Современная концепция патогенеза акне предполагает, что перманентную роль в развитии заболевания играет воспаление, о чем свидетельствуют результаты последних исследований (Jeremy и соавт., 2005; Kircik и соавт., 2013; Tanghetti, 2013, и т.д.). Перифолликулярное увеличение провоспалительных цитокинов как в области высыпаний акне, так и в проекции нормальной (видимо неизменной) кожи подтверждает гипотезу доклинического или микровоспаления [1—3]. Таким образом, новые акценты в патогенезе акне позволяют сфокусировать внимание как на циторегуляторных, так и на противовоспалительных методиках. Следует отметить, что отдельные из препаратов, рассмотренных в статье, пока находятся на разных стадиях клинических испытаний; предварительные данные о них, однако, почерпнуты из открытых источников (табл. 1).

Таргетная терапия. Биологические препараты и малые молекулы

В нескольких недавно опубликованных результатах исследований основная роль в формировании комедоногенеза при акне отведена следующим медиаторам воспаления: ИЛ-1 α , ИЛ-1 β и ИЛ-17 [4—6]. Выявленный дисбаланс в системе интерлейкинов у пациентов с акне послужил отправной точкой для поиска средств таргетной и биологической терапии.

Так, в настоящее время проводится двойное слепое рандомизированное плацебо контролируемое многоцентровое исследование по применению у пациентов, страдающих акне средней и тяжелой степенями, препарата CJM112 — моноклонального антитела, действие которого направлено на ингибирование ИЛ-17A.

Цель исследования — оценка эффективности и безопасности применения биологического агента. В настоящий момент осуществляется вторая фаза клинических испытаний [7].

У пациентов 17 лет и старше с акне средней и тяжелой степени проводились аналогичные исследования моноклонального антитела к ИЛ-1 β — гевокизумаба и моноклонального тела к ИЛ-1 α — RA-18C3. Гевокизумаб во II фазе исследования вводился в низкой (30 мг) и высокой (60 мг) дозах подкожно на 0, 28 и 56-й дни, однако клинический эффект оказался аналогичным плацебо. Результаты исследования полностью не раскрыты. Во II фазе исследования моноклонального антитела к ИЛ-1 α 10 пациентов получили три подкожные инъекции в 0, 21 и 42-й дни. Пациен-

ты с массой тела до 53 кг получили 100 мг (1 мл) препарата, более 53 кг — 200 мг (2 мл). Результаты этого исследования также полностью не раскрыты [7].

Другой препарат — ингибитор фермента 5-липооксигеназы зилеутон — катализатор каскада лейкотриена, относящийся к малым молекулам, продемонстрировал эффективность при лечении акне средней степени в мультицентровом двойном слепом рандомизированном плацебо контролируемом исследовании [8]. Возможно, эти обнадеживающие данные обусловлены тем, что себоциты человека и воспалительные клетки *in vitro* экспрессируют ферменты лейкотриенового пути, которые активируются в сальных железах при акне. Во время II фазы пациенты в течение 12 нед применяли внутрь 1 раз в день капсулы зилеутона по 100 мг. В группе пациентов, принимающих препарат, отмечено значительное снижение показателей индекса тяжести акне [8].

Справедливости ради надо отметить, что биологические препараты уже довольно успешно применяются в лечении гнойного гидраденита (*hidradenitis suppurativa*) — одной из инверсных форм акне. Для этого заболевания характерно упорно рецидивирующее течение, почти без ответа на терапию антибиотиками и с относительно хорошим эффектом на системный изотретиноин. В проведенных двойных слепых рандомизированных плацебо контролируемых исследованиях в отношении моноклональных антител к ФНО- α (препараты инфликсимаб и адалимумаб) получены обнадеживающие результаты, что, вероятно, обусловлено участием ФНО- α в развитии перманентного воспаления при данной особой форме угревой болезни [9].

Топические ретиноиды

Ретиноиды являются стандартом местной терапии акне ввиду своего комплексного воздействия на патогенез (комедонолитический, себостатический и противовоспалительный эффекты), также их применяют для поддерживающей терапии. Согласно клиническим данным, комбинированное использование ретиноидов с антибиотиками и бензоилпероксидом позволяет воздействовать на все звенья патогенеза акне благодаря дополняющим друг друга механизмам действия [11]. Рецепторы к ретиноевой кислоте относятся к ядерному классу и участвуют в регуляции роста и пролиферации активно делящихся клеток. Выделяют три типа рецепторов к ретиноевой кислоте: α , β и γ . Топические ретиноиды, используемые в качестве терапии акне (адапален, тазаротен) относятся к агонистам β - и γ -рецепторов к ретиноевой кислоте (RAR). Предположение, что воздействие на RAR β приводит к ретиноидному дерматиту, послужило причиной поиска селективных агонистов RAR γ .

Трифаротен — первый селективный агонист RAR γ . Препарат относят к 4-му поколению ретиноидов. В условиях *in vivo* трифаротен показал хорошие противो-

¹С целью дифференцировки *P. acnes* от других видов пропионобактерий, а также с учетом адаптивных геномных изменений была предложена новая таксономическая классификация, в которой *Propionibacterium acnes* переименована в *Cutibacterium acnes* [10].

Таблица 1. Характеристики препаратов, исследуемых по показанию «акне»

Table 1. Characteristics of drugs tested for acne management

Препарат	Фаза исследования	Механизм действия	Путь введения
<i>Биологические препараты и малые молекулы</i>			
CJM112	II	Ингибитор ИЛ-17A	Известно, что препарат вводят в группах высокими и низкими дозами
Гевокизумаб	II (март 2014)	Ингибитор ИЛ-1β	Подкожное 3-кратное введение препарата с интервалом в 1 мес
RA-18C3	II	Ингибитор ИЛ-1α	Подкожное 3-кратное введение препарата с интервалом в 3 нед
Зилеутон	II	Ингибитор 5-липоксигеназы, малая молекула	Внутрь капсулы 100 мг 1 раз в день
Адалimumаб	Препарат одобрен для лечения гнойного гидраденита*	Селективно связывается с ФНО-α, нейтрализуя его биологические функции	Подкожное 3-кратное введение препарата с интервалом в 2 нед, затем поддерживающая терапия в дозировке 1 раз в неделю [103]
Инфликсимаб	Используется для лечения гнойного гидраденита**	Селективно связывается с ФНО-α, нейтрализуя его биологические функции.	Внутривенное 3-кратное введение препарата с интервалом в 2 и 6 нед после первой инъекции, далее — каждые 8 нед [103]
<i>Топические ретиноиды</i>			
Трифаротен	III	Антагонист γ-рецепторов к ретиноевой кислоте; значительно уменьшает фолликулярный гиперкератоз	Наружно (крем) 1 раз в день
<i>Антибактериальные средства</i>			
а) антибиотики			
Миноциклин	II	Антимикробный и противовоспалительный эффект (антибиотик из группы 2-го поколения тетрациклинов)	Наружно (1% гель, 4% пена)
Серациклин	III	Антимикробный и противовоспалительный эффект (антибиотик из группы 1-го поколения тетрациклинов)	Внутрь 1,5 мг/кг/сут
б) донатор окиси азота			
Оксид азота (SB204)	III	Антимикробные свойства, противовоспалительное действие	Наружно (гель 4%) 1 раз в день
с) Диаллилдисульфид оксид с антимикробным компонентом			
М-ДДО + пирфенидон	I/II	Антимикробные и антифибротические эффекты (предположительно за счет предотвращения образования коллагеновых фибрилл)	Наружно (гель) 2 раза в день
в) антимикробные пептиды			
Омиганан	II фаза — терапия акне (III фаза — терапия розацеа)	Антимикробный пептид	Наружно (гель) 1 раз в день
г) вакцинация			
Вакцина		Моноклональные антитела к фактору САМР: уменьшение колоний <i>P. acnes</i> , снижение воспаления	
д) топические пробиотики			
B244 (N. eutropha D23)	II, III	Восстановление нормобиоценоза; аммиак-окислительная бактерия превращает аммиак в нитрит и оксид азота и оказывает противовоспалительное действие	Наружно в виде спрея, утром и на ночь
<i>Ингибиторы продукции себума</i>			
XPF005	II	Ингибитор стеаторил-КоА-дегидрогеназы, уменьшает себогенез, приводит к атрофии сальных желез	Наружно (гель)

Продолжение таблицы см. не след. стр

Препарат	Фаза исследования	Механизм действия	Путь введения
Олумакогат гласаретил	IIa	Пролекарство, преобразуясь в 5-тетрадецилокси-2-фураил-КоА, конкурентно ингибирует ацетил-КоА-карбоксилазу, уменьшает себогенез, приводит к атрофии сальных желез	Наружно (7,5% гель)
МТС896	IIa	Антагонист меланокортин-5 рецепторов	Наружно (0,75% гель — 2 раза в день; 1,5% — 1 раз в день)
		<i>Диаминодифенилсульфон</i>	
Дапсон	IV	Противовоспалительное действие	Наружно (7,5% гель) 1 раз в день
		<i>Антиандрогены</i>	
Кортексолон-17 α -пропионат	III — терапия акне (II — терапия андрогенной алопеции)	Антагонист андрогена	Наружно (1% крем)

Примечание. * — FDA (Food and Drug Administration — Управление по санитарному надзору за качеством пищевых продуктов и медикаментов), а также на территории РФ; ** — Согласно Европейским рекомендациям по лечению гнойного гидраденита (Zouboulis и соавт., 2015) [103].

воспалительный, комедонолитический и депигментирующий эффекты. Быстрый метаболизм препарата в печени потенциально может свидетельствовать о высокой безопасности трифаротена, особенно при нанесении на большую поверхность кожи. В настоящий момент препарат в форме крема проходит III фазу клинических испытаний. В испытаниях принимают участие 1200 человек от 9 лет и старше с акне средней степени тяжести. Испытуемые наносят крем 1 раз в день, длительность применения — 12 нед [12, 13].

Также следует упомянуть достаточно хорошо известный препарат *тазаротен*. Полиароматический ретиноид 3-го поколения успешно применяется за рубежом, в том числе и по показанию «вульгарный псориаз». В форме 0,1% пены в 2012 г. одобрен Управлением по санитарному надзору за качеством пищевых продуктов и медикаментов (FDA) для пациентов с акне старше 12 лет. Данная форма выпуска позволяет увеличить приверженность лечению ввиду однократности использования. Побочная реакция в виде раздражения кожи, возникающая в первые 2 нед применения, вероятно связана с режимом дозирования и успешно нивелируется уменьшением количества препарата, наносимого на кожу, что обеспечивает хороший конечный терапевтический эффект [14]. В сравнительных исследованиях геля и пены тазаротена получены данные о более низкой концентрации препарата в плазме крови при использовании последней из указанных лекарственной формы [15]. Комбинация 0,1% тазаротена с 1% гелем клиндамицина превосходит по клиническому эффекту комбинацию 0,1% адапалена с 1% гелем клиндамицина [16].

Изотретиноин

Препарат 13-цис-ретиноевой кислоты *изотретиноин* в качестве флагамена применяют для лечения угревой болезни с 1982 г. [17, 18]. По рекомендациям Американской академии дерматологии (American

academy of dermatology, AAD) и Европейского форума дерматологов (European dermatology forum, EDF) изотретиноин относят к препаратам первой линии терапии для лечения угревой болезни [19, 26]. Широкое применения обусловлено его воздействием в той или иной степени на все звенья патогенеза угревой болезни [29, 31—36]. Назначение изотретиноина в классических дозах (0,5 мг/кг/сут) сопряжено с обширным диапазоном неблагоприятных, но легко прогнозируемых побочных эффектов, вызывающих некоторый дискомфорт. Наличие противопоказаний к назначению классических доз значительно ограничивает возможности применения при сопутствующей соматической патологии [37—41]. В настоящее время прием изотретиноина в дозе 0,5—1 мг/кг/сут является противопоказанием к параллельному проведению косметологических и лазерных процедур, направленных на раннюю профилактику и коррекцию симптомокомплекса постакне (рубцы, застойные пятна, гиперпигментация) в период приема и в течение 6—12 мес после завершения курса лечения [42—45]. По данным литературы и опросов [46—48], значительная часть врачей избегают назначать изотретиноин в связи с его побочными действиями при терапии классическими дозами, противопоказаниями и ограничениями применения при ряде сопутствующих соматических заболеваний. В связи с этим в настоящее время активно идет поиск альтернативных схем назначения препарата, изучается возможность применения изотретиноина как в классических (0,4—1 мг/кг/сут), так и низких дозах (5—20 мг/сут независимо от массы тела). При этом доза препарата может быть фиксированная на весь курс терапии или изменяться в зависимости от схемы терапии (**рис. 1**).

Возможно применение перманентной (ежедневный прием) и интермиттирующей схемы терапии (прием препарата через день или определенное количество дней в неделю или месяц) (**рис. 2**).

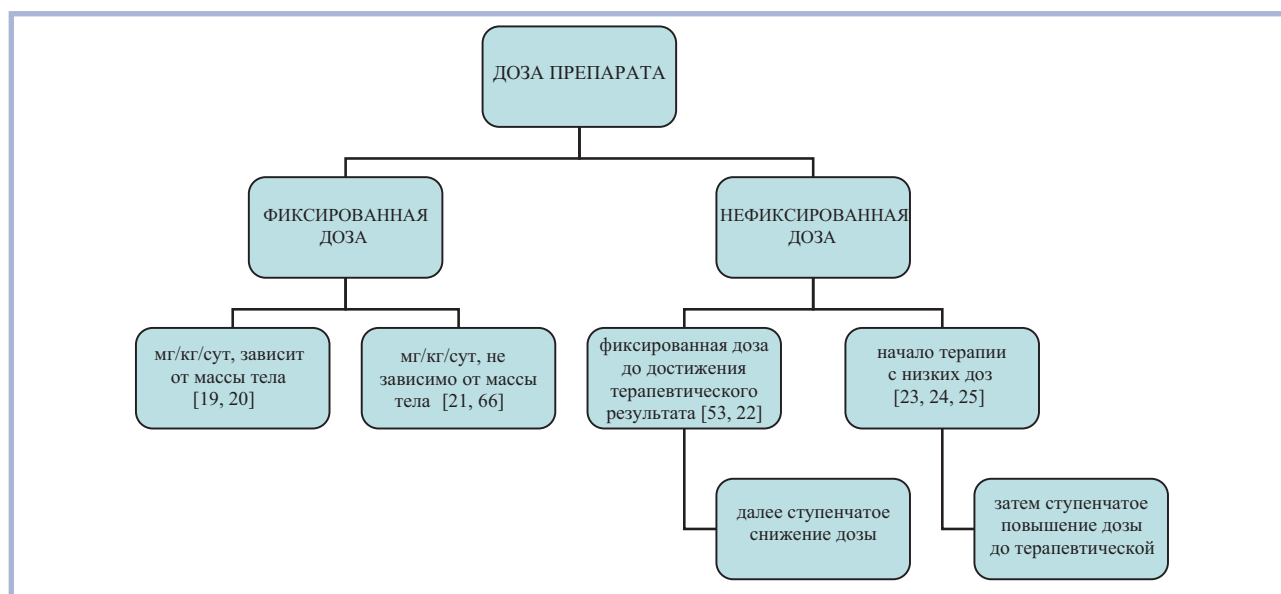


Рис. 1. Вариабельность дозы препарата в течение курса терапии, без указания схемы назначения (перманентно/интермиттирующе).
Fig. 1. Drug dose variability during course of therapy, without specifying administration scheme (permanent/intermittent).

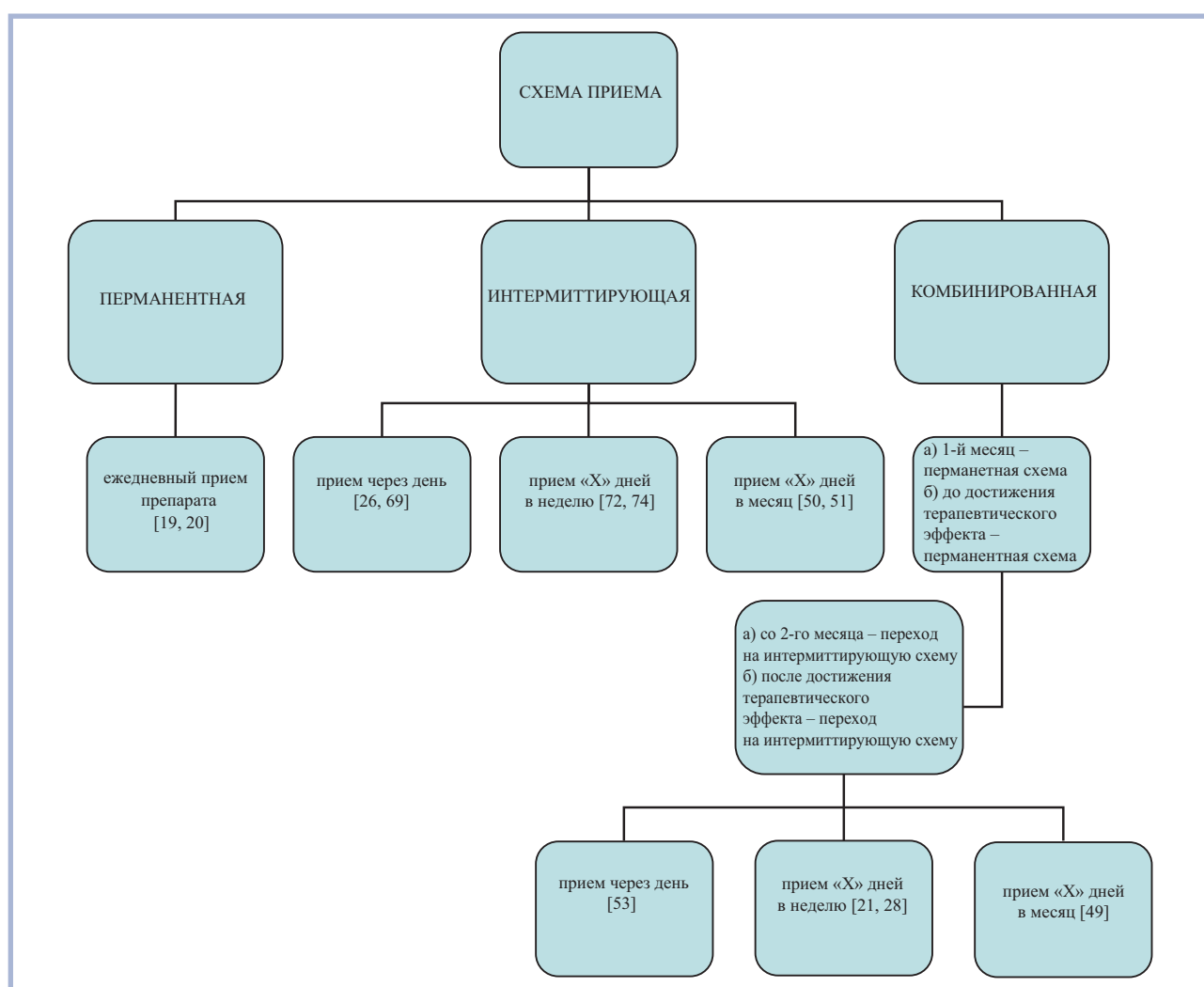


Рис. 2. Перманентная и интермиттирующая схемы назначения (без учета дозы препарата, без учета повышения или снижения дозы).
Fig. 2. Permanent and intermittent administration schemes (excluding drug dose, increase or decrease of the dose).

Таблица 2. Схемы назначения классических доз изотретиноина
Table 2. Schemes of administration of conventional doses of isotretinoin

Схема	Доза, мг/кг/сут	Кратность приема	Длительность, мес	Суммарная («кумулятивная») доза, мг/кг	
Перманентная [19, 20]	0,41	Ежедневно	6–9	110–120–130	
Интермиттирующая [27, 30, 50]	0,41	Через день	6–8	110–120	
		«Х» сут в мес (1 нед в мес)	6–8	а) 110–120 б) не учитывается/не достигается	
Комбинированные	перманентная с понижением дозы [22, 57]	0,51	Ежедневно	1–3	а) 110–120 б) не учитывается/не достигается
		0,4	Ежедневно	1	
		0,3	Ежедневно	1	
		0,2	Ежедневно	1	
		0,1	Ежедневно	1	
	перманентная с повышением дозы [24, 25]	0,1	Ежедневно	1	а) 110–120 б) не учитывается/не достигается
		0,2	Ежедневно	1	
		0,3	Ежедневно	1	
		0,4	Ежедневно	1	
		0,41	Ежедневно	1–3	
перманентная с переходом на интермиттирующую [49, 68]	0,41	Ежедневно	1–3; затем	а) 110–120 б) не учитывается/не достигается	
		а) 1 мес	переход на		
		б) до достижения клинического результата	интермиттирующий прием		
	0,41	Через день	1–3		
		«Х» дней в неделю	6–8–12		
		«Х» дней в мес	6–8–12		

Так, один из подходов заключается в назначении 0,4 мг/кг/сут до достижения клинически значимого результата с дальнейшим поэтапным снижением дозы до 10–20 мг/сут до получения суммарной кумулятивной дозы. Другой подход предполагает возможность применения классических доз препарата, но по альтернативной схеме, когда средство принимают ежедневно определенное количество дней (7–10 дней) в месяце, затем делают перерыв [49–52] (табл. 2).

В России последние несколько лет доступен изотретиноин, произведенный по технологии LIDOSE (*Акнекутан*). Технология LIDOSE повышает биодоступность препарата на 20% за счет увеличения растворенной фракции изотретиноина на 13,5%. Это позволяет снизить суточные и курсовые дозы изотретиноина LIDOSE на 20%: рекомендованный диапазон суточных доз изотретиноина LIDOSE составляет 0,4–0,8 мг/кг, курсовых — 100–120 мг/кг. Уменьшение разовой и курсовой дозировки изотретиноина на 20% потенциально снижает вероятность нежелательных явлений при сохранении терапевтической эффективности препарата.

Еще один важный момент, что биодоступность *Акнекутана* зависит от приема пищи гораздо меньше, чем у обычной формы изотретиноина. При условии приема без пищи *Акнекутан* усваивается на 70%, а препараты обычной формы изотретиноина — только на 38%. Таким образом, применение *Акнекутана* позволяет на 20% снизить количество принимаемого пациентом изотретиноина без ущерба для терапев-

тической эффективности препарата. Даже при неполном соблюдении пациентом правил по приему препарата с пищей курсовая доза изотретиноина будет набрана. Рекомендуемая суточная доза *Акнекутана* составляет 0,4–0,8 мг/кг, а курсовая — 100–120 мг/кг.

Результаты лечения акне *изотретиноином* по схеме *низких доз*, описанные в литературе, демонстрируют высокую эффективность, быстрое достижение клинически значимого результата, а значительное снижение рисков неблагоприятных побочных эффектов обуславливает лучшую переносимость и повышение удовлетворенности лечением у *пациентов со среднетяжелыми акне* [49, 53, 55–57, 59, 60]. Отбор пациентов с нетяжелым акне имеет принципиальное значение: ориентирами являются выраженная себорея, эксфолиативный компонент, склонность к рубцеванию, психологический настрой, комплаентность и другие факторы [55]. В то же время имеются разные мнения относительно показаний к назначению низких доз, суточной дозы препарата и кратности приема. Единых рекомендаций не разработано (табл. 3).

Изучение эффективности применения изотретиноина в низких дозах ведется в нескольких направлениях с апробацией разных схем назначения препарата. Ряд авторов [55, 56, 61–67] назначают низкие дозы (10–20 мг/сут) изотретиноина по перманентной схеме (ежедневно) в течение 6–12 мес. Другие авторы [68–71] показывают хорошую эффективность альтернативных схем назначения низких доз

Таблица 3. Схемы назначения низких доз изотретиноина

Table 3. Low-dose isotretinoin prescription regimens

Схема	Доза	Кратность приема	Длительность приема, мес	
Ультранизкие дозы*	0,05, мг/кг/сут [61]	Ежедневно	6—8	
	2,5—5 мг/сут [62, 74]	Ежедневно	6—8	
Перманентная схема	0,1—0,22, мг/кг/сут [25, 53, 63]	Ежедневно	6	
	10—20 [21, 56—58]	Ежедневно	6	
	0,25—0,4, мг/кг/сут [68]	Ежедневно	6	
Интермиттирующая схема	фиксированная доза			
	10—20 мг/сут [69]	Через день	6—8—12	
	0,1—0,15—0,3, мг/кг/сут [27]	Через день	6—8	
	прием «X» дней в неделю	20 мг/сут [52]	Прием 1 день в неделю	6
		2,5 мг/сут [74]	Прием 3 дня в неделю	6
	прием «X» дней в месяц	0,5, мг/кг/сут [51]	Прием 1 нед в месяц	6
	20 мг/сут [71]	Прием 1 нед в месяц	6	
Комбинированная схема (перманентный прием с переходом на интермиттирующий)	0,1—0,15—0,3 мг/кг/сут, 10 мг/сут [54]	Перманентная схема— 0,3 мг/кг, в последующем снижение дозы до 0,15—0,1 мг/кг/сут. После достижения стойкого клинического улучшения переход на интермиттирующий прием 10 мг через день	6	
	10 мг/сут [61, 72]	1-й мес — по 10 мг/сут; 2-й мес — по 10 мг/сут каждые 5 дней в неделю 3-й мес — по 10 мг/сут выборочно (не подряд) каждые 3 дня в неделю 4-й мес — по 10 мг/сут выборочно (не подряд) каждые 2 дня в неделю; 5-й мес — по 10 мг 1 раз в неделю	6	
	0,1—0,15—0,3, мг/кг/сут [27, 30]	В перманентном (ежедневно) с переходом на интермиттирующий (через день) режим приема, со ступенчатым снижением (через 1 мес — до 5 раз в неделю; далее через 1 мес — до 3 раз в неделю, через 1 мес — до 2 раз в неделю; через 1 мес — до 1 раза в неделю)	6	

Примечание. *На территории РФ препарат в данных дозировках не представлен.

изотретиноина (10—20 мг/сут). Препарат принимается несколько дней в неделю или в течение 1 нед 1 раз в месяц на протяжении всего периода терапии. Особый интерес представляет интермиттирующая схема, разработанная G. Plewig и апробированная на практике в 1991—2004 гг. Назначение препарата в дозе 10 мг/сут независимо от массы тела на протяжении приблизительно 4 нед; затем 10 мг каждые 5 дней в неделю; затем 10 мг каждые 3 дня в неделю; затем 10 мг каждые 2 дня в неделю; затем 10 мг 1 раз в неделю, при этом ступенчатая коррекция дозы осуществляется ежемесячно [55, 61, 72, 73]. Зарубежные и отечественные исследователи рассматривают возможность применения изотретиноина в более низких дозах для лечения акне легкой степени: 5 мг/сут независимо от массы тела длительно; 2,5 мг/сут независимо от массы тела длительно; 2,5 мг/сут 2 раза в неделю длительно [55, 61, 74]. Стоит отметить, что на территории Российской Федерации препарат в дозировке 2,5—5 мг в настоящее время не представлен. Авторы статьи отдают предпочтение инициальной

дозе в 8 мг изотретиноина по технологии LIDOSE (Акнекутан).

Следует отметить, что такой интерес к изучению терапии изотретиноином в низких дозах не в последнюю очередь связан с расширением возможности назначения косметологических и лазерных процедур для терапии угревой болезни. В этой связи перспективными представляются исследования комплексного применения изотретиноина в низких дозах в сочетании с лазерными методиками, направленными на профилактику и коррекцию симптомокомплекса постакне [43, 44, 55, 61, 73—76].

Антибактериальные средства

Антимикробные препараты были одними из первых, используемых для лечения акне. К сожалению, их широкое применение в режиме монотерапии привело к развитию антибиотикорезистентности. Так, некогда активно используемый эритромицин в настоящее время не входит в актуальные схемы лечения угревой болезни. Кроме того, изменение кон-

цепции патогенеза акне в сторону первичности воспаления, способствовало поиску новых препаратов, обладающих не только антимикробной активностью в отношении *P. acnes*, но и оказывающих выраженный противовоспалительный эффект.

Антибиотики. Тетрациклины — эталонный пример использования при акне. Помимо клинических испытаний новых, ранее не используемых препаратов, проходят испытания традиционные средства, но в новой лекарственной форме. Так, *миноциклин* — антибиотик 2-го поколения из группы тетрациклинов, впервые представленный в местной форме. Разработаны две лекарственные формы препарата: 4% пена и 1% гель. Применение небольшого количества пены Миноциклина 1 раз в день в течение 12 нед привело к значительному уменьшению воспалительных элементов, начиная с 3-й недели использования. Результаты сохранялись до окончания исследования. Однако, несмотря на низкую концентрацию, гелевая форма лучше проникала в сально-волосяной фолликул, чем пена [77, 102]. В настоящее время препарат проходит II фазу клинических испытаний.

Следует отметить, что *P. acnes*, несмотря на длительное использование антибиотиков тетрациклинового ряда, обладает относительно низкой резистентностью к ним. Тетрациклины, помимо антибактериальной активности, способствуют уменьшению как воспалительных, так и невоспалительных элементов в «субантимикробных» дозах. Это объясняется способностью данной группы ингибировать продукцию матриксной металлопротеиназы (ММП), в частности, ММП-8 и ММП-9, что обуславливает модификацию хемотаксиса нейтрофилов. Разработка местной формы Миноциклина позволит минимизировать побочные эффекты, возникающие при приеме антибиотика внутрь (желудочно-кишечные расстройства, фоточувствительность), а также избежать риска серьезных осложнений, таких как доброкачественная внутричерепная гипертензия, реакции гиперчувствительности, обострение системной красной волчанки и аутоиммунного гепатита и т.д. Также, помимо местной формы, проходит III фазу двойного плацебо контролируемого исследования в отношении терапии акне *серациклин* — новая пероральная форма тетрациклина [78].

Интересны исследования *надифлоксацина* — антибактериального средства для местного применения из группы фторхинолонов, активного в отношении аэробных грамположительных, грамотрицательных бактерий и анаэробов, находящихся на поверхности кожи [78, 79]. Еще в 1991 г. в исследованиях [80], проводимых японскими учеными, была доказана эффективность надифлоксацина в отношении *P. acnes*. Надифлоксацин в форме 1% крема при лечении инфекций кожи по эффективности превосходит мупироцин, фрамицетин и фузидовую кислоту, а также сравним с 4% гелем эритромицина в отношении акне легкой и

средней степени [79, 81]. Данные исследования эффективности фиксированной комбинации 1% крема надифлоксацина и 0,1% геля адапалена (Индия) у пациентов, страдающих акне легкой и средней степени, продемонстрировали хороший результат в виде снижения количества воспалительных и невоспалительных элементов. К концу 8-й недели, согласно IGA, кожа приблизилась к состоянию «практически чистой» [82]. Помимо этого, проводилось исследование на себацидах хомяков: выявлено, что надифлоксацин снижает продукцию себума путем воздействия на пептидогликаны, вырабатываемые грамположительными бактериями (*P. acnes*), опосредованно снижая продукцию триглицеридов. Также надифлоксацин ингибирует PGE2 и проматриксную металлопротеиназу-2, которые играют важную роль в формировании поствоспалительных рубцов [83].

Донатор окиси азота. В настоящее время проходит III фазу клинических испытаний оксид азота в форме геля в концентрации 4%. В норме в организме человека оксид азота участвует в переносе биологических агентов. Не будучи антибиотиком, но обладая широкими антимикробными свойствами, оксид азота оказывает противовоспалительное действие, а также является важной сигнальной молекулой. Оксид азота воздействует на *P. acnes*, оказывая бактерицидный эффект, и уменьшает воспаление за счет подавления высвобождения провоспалительных агентов: ИЛ-1 β , ИЛ-17, ФНО- α , ИЛ-8 и ИЛ-6 из моноцитов, ИЛ-8 и ИЛ-6 из кератиноцитов. Препарат хорошо переносим больными. Также отмечалось, что применение оксида азота сопровождается снижением выработки кожного сала у испытуемых, и, предположительно, уменьшением гиперпигментации [84].

Диаллилдисульфид оксид с антимикробным компонентом. Модифицированный диаллилдисульфид оксид (М-ДДО) широко применяется эндокринологами для лечения пациентов с хроническими диабетическими язвами. В отношении лечения акне интересна комбинация М-ДДО с пирфенидоном — антифибротическим лекарственным средством, модулирующим действие различных цитокинов, включая TGF- β , ФНО- α , эпидермальный фактор роста тромбоцитов, VEGF, IGF, фактор роста фибробластов, интерферон- γ , ИЛ-1, ИЛ-6, ИЛ-8. Также пирфенидон оказывает антифибротическую активность в различных органах и тканях, предположительно за счет предотвращения образования коллагеновых фибрилл [78, 85]. Таким образом, комбинированный препарат является перспективным в лечении пациентов, страдающих акне средней и тяжелой степени, особенно склонных к рубцеванию.

Антимикробные пептиды. Ввиду того, что антибиотикорезистентность в настоящее время является очень важной проблемой, требующей решения, новые современные препараты, позволяющие справиться с ней, представляют большой интерес. *Пепто-*

гидрохлорид омиганана — частичный антимикробный пептид в местной форме, производное кателицидина. Точный механизм действия омиганана неизвестен, но он обладает противомикробными свойствами в отношении грамположительных и грамотрицательных бактерий, а также грибов, что дает возможность использовать омиганан в качестве терапии и профилактики инфекций, вызванных лекарственно-устойчивыми микроорганизмами. В настоящее время препарат проходит III фазу клинических испытаний для лечения розацеа и завершил II фазу клинических испытаний для лечения акне [78].

Вакцинация — новое направление в терапии акне. В эксперименте выявлено уменьшение колоний *P. acnes* и воспаления у испытуемых мышей с мутированным фактором САМР («christie, atkins, munchreteresen»). Последующее введение моноклональных антител к фактору САМР *ex vivo* в культуру клеток человека, полученных при биопсии у пациентов, страдающих акне, привело к заметному снижению ИЛ-8 и ИЛ-1b. САМР-фактор — белок, продуцируемый *P. acnes* и являющийся фактором патогенности бактерии. Предполагают, что он обуславливает воспаление при угревой болезни. Однако в настоящее время нет убедительных доказательств роли САМР-фактора в патогенезе заболевания, а также корреляции экспрессии этого фактора со степенью тяжести процесса. Кроме того, каждому типу *P. acnes* соответствует свой подтип САМР-фактора, это требует изучения вопроса о перекрестной активности факторов, продуцируемых разными типами бактерии [86].

Топические пробиотики. В последнее время существенно микробиому кожи в патогенезе акне (наравне с атопическим дерматитом, псориазом и экземой) уделяется все большее внимание. Восстановление нормобиоценоза является одной из ключевых задач при лечении этих распространенных дерматозов. Одним из звеньев патогенеза акне также является гиперколонизация *P. acnes* в контексте нормобиоценоза. Кроме того, определенное значение имеют и другие представители бактериальной микрофлоры. Так, показано, что на коже человека в норме и при патологии присутствует грамотрицательная аммиак-оксидирующая бактерия *Nitrosomonas eutropha*. Данный микроорганизм метаболизирует аммиак в нитрит и оксид азота, регулируя тем самым и воспалительную реакцию. Однако из-за частых водных процедур, использования антибактериального мыла и других современных методов поддержания гигиены кожи, количество *N. eutropha* может существенно снижаться, а ее биологические эффекты не реализуются должным образом. Исследователи предположили, что повторное введение на поверхность кожи штамма *N. eutropha* может должным образом обеспечить регуляцию воспаления. В настоящее время проводится II/III фаза двойного слепого рандомизированного плацебо-контролируемого исследования, в

котором оценивают эффективность и безопасность В244 (*N. eutropha* D23) при использовании в виде аппликаций 2 раза в день в течение 12 нед у пациентов с акне легкой и средней степени [78].

Ингибиторы продукции себума

В настоящее время не остается сомнений, что чрезмерная продукция кожного сала наряду с фолликулярным кератозом способствует возникновению акне. Наряду с разработкой новых ретиноидов исследователи ищут новые пути ингибирования клеточно-опосредованного синтеза секрета сальных желез. В настоящее время проходит II фаза плацебо-контролируемого клинического исследования *ингибитора стеароил-КоА-дегидрогеназы* (ХРФ005) в форме геля. Данная субстанция селективно ограничивает скорость синтеза жирных кислот, что потенциально может изменить качественный и количественный состав липидов кожного сала и обусловить атрофию сальных желез [87, 88].

Другой препарат — 7,5% гель *олумакостан гласаретил* снижает скорость синтеза жирных кислот за счет ингибирования фермента ацетил-КоА-карбоксилазы, что позволяет существенно воздействовать на количество кожного сала. Олумакостан гласаретил — это малая молекула, представляющая собой пролекарство, которое в конечном итоге преобразуется в 5-тетрадецилокси-2-фурилоил-КоА (конкурентный ингибитор ацетил-КоА) [89, 102]. Помимо регуляции синтеза жирных кислот в себоцитах человека, *олумакостан гласаретил* уменьшал размер сальных желез в ушах хомяков *in vivo* [90]. В двойном слепом рандомизированном плацебо-контролируемом исследовании (в фазе IIa) показано снижение как воспалительных, так и невоспалительных элементов в сравнении с плацебо [78].

В результате исследования на трансгенных мышиных моделях было выявлено, что у мышей, обладающих дефицитом меланокортин-5-рецепторов (MC5R), секреция кожного сала резко снижена [91]. В коже человека MC5R расположены в клетках сальных желез. Активация данного субтипа рецепторов путем связывания с меланоцитстимулирующим гормоном (MSH) способствует увеличению продукции кожного сала [92]. Эти данные послужили методологической основой для поиска нового препарата — антагониста меланокортин-5-рецепторов (MTC896). Результаты исследования MTC896 в форме геля в фазе IIa показали выраженное снижение секреции кожного сала спустя 4 нед после начала применения, а также значимое уменьшение количества как воспалительных, так и невоспалительных элементов акне, и хорошую переносимость препарата [93].

Диаминодифенилсульфон в форме геля

Диаминодифенилсульфон (дапсон) — препарат из группы сульфонов, зарегистрированный и использу-

емый в России в качестве системной терапии при лепре и герпетиформном дерматите Дюринга. В местной форме 5% и 7,5% геля дапсон рекомендован Американской академией дерматологии (AAD) в качестве терапии второй линии для лечения угревой болезни средней степени у пациентов старше 12 лет. Следует отметить, что наибольшая его эффективность отмечена у женщин среднего возраста. Основным вектором действия препарата в наружной форме является противовоспалительный эффект, заключающийся в подавлении нейтрофильной миелопероксидазы, эозинофильной пероксидазы, хемотаксиса нейтрофилов, ИЛ-8, простагландинов, лейкотриенов, ФНО- α , лизосомальных гидролаз, формирования продуктов 5-липоксигеназы. С целью увеличения приверженности лечению, концентрация 7,5% наиболее предпочтительна в силу предписанной кратности нанесения (1 раз в день). В исследованиях 7,5% геля дапсона получены обнадеживающие результаты при минимуме побочных реакций в виде жжения, сухости и эритемы, свойственных для других наружных средств для лечения акне, включая ретиноиды и азелаиновую кислоту, на инициальном этапе терапии [94]. Особняком стоит описанный в литературе случай развития метгемоглобинемии у пациентки, применяющей наружно 7,5% гель дапсона [95]. Состояние успешно разрешилось в условиях стационара. Этот случай оказался единственным, но, несмотря на то что во время исследований (в которых в общей сложности приняли участие 4340 испытуемых от 12 лет и старше) на протяжении 3 мес ни одного случая метгемоглобинемии больше не зафиксировали, данная нежелательная реакция была включена в регламентирующие документы. Таким образом, противопоказаниями к применению геля дапсона являются дефицит глюкозо-6-фосфатдегидрогеназы, повышение уровня метгемоглобина, беременность, лактация. Также не рекомендуется совместное применение данного геля с бензоил пероксидом из-за риска окрашивания кожи в желтый или оранжевый цвет.

Антиандрогены

Применение антиандрогенных препаратов при акне нельзя отнести к новому методу лечения. Данная терапия актуальна исключительно для женщин, страдающих акне, а используемые в настоящее время препараты были представлены лишь в форме таблеток, предназначенных для приема внутрь (прежде всего с контрацептивной целью). Кортексолон-17 α пропионат крем 1% — первый местный антиандроген, полученный из 11-деоксикортизона. В 2011 г. проведено клиническое испытание кортексолон-17 α пропионата в сравнении с плацебо и 0,05% кремом третиноина у мужчин, страдающих акне. В ходе исследования оценивали клиническую эффективность, которая включала общее количество элементов, число воспалительных и невоспалительных высыпа-

ний, индекс тяжести акне и IGA; также оценивали безопасность (регистрировали факты местного раздражения кожи, лабораторные анализы, данные физикального обследования, выполняли динамический контроль жизненно важных показателей). Кортексолон-17 α пропионат показал очень хорошую переносимость, значительно лучше плацебо, а также более высокую клиническую эффективность, чем 0,05% крем третиноина. Помимо этого, отмечалось быстрое достижение 50% результата по всем перечисленным показателям [96]. Следует отметить, что системное действие и возможность применения данного препарата у женщин детородного возраста исследованы не были. Также известно, что местная антиандрогенная активность кортексолон-17 α пропионата выше, чем у прогестерона, флутамида и финастерида [97]. В настоящий момент препарат проходит III фазу клинических испытаний. Также этот препарат проходит II фазу клинических испытаний для лечения андрогенной алопеции [96].

Предполагают, что у некоторых женщин акне и алопеция связаны с чрезмерной активностью фермента 5 α -редуктазы, что подкреплено хорошим клиническим эффектом финастерида — ингибитора 5 α -редуктазы, оказывающего выраженный антиандрогенный эффект [98]. Необходимо оговориться, что финастерид является прежде всего препаратом выбора при доброкачественной гипертрофии и раке предстательной железы и назначается системно [99]. Мы не рекомендуем его к применению при акне независимо от степени тяжести. В то же время появление местной формы препарата позволило бы использовать его для лечения андрогензависимых кожных заболеваний, таких как себорея, акне, гирсутизм, андрогенная алопеция, и избежать при этом возможных нежелательных реакций [98, 99].

Справедливости ради следует отметить, что сохраняется некоторый интерес к применению *спиронолактона* при акне. Авторы ретроспективного обзора (2015), обобщившего результаты применения этого препарата в когорте молодых женщин, не выявили ни одного случая гиперкалиемии на фоне приема. Таким образом, применение спиронолактона не повышает риск гиперкалиемии. Тем не менее необходим тщательный мониторинг на предмет наличия сопутствующих сердечно-сосудистых заболеваний, почечной недостаточности. Также необходимо избегать параллельного применения лекарственных препаратов, оказывающих влияние на ренин-ангиотензин-альдостероновую систему, а также употребления в пищу калийсодержащих продуктов [100].

Другие препараты и методики

В этом подразделе кратко представлены четыре терапевтические группы: блокаторы каннабиноидных рецепторов, токсин ботулизма типа А, фитоэкстракты, а также криотерапия.

Каннабиодные рецепторы и их роль в патогенезе акне исследуются как с фундаментальной, так и прикладной целью. Классические центральные каннабиодные рецепторы (подтип CB1) расположены преимущественно в структурах головного мозга. Также существует группа *периферических* каннабиодных рецепторов (CB2). В ходе анализа образца культуры себоцитов человека (SZ95) было выявлено, что они селективно экспрессируют функциональные CB2-рецепторы, чувствительные к ключевым эндоканнабиоидам (арахидоноилэтаноламид, анандамид, 2-арахидоноил-глицерол). Активируя «МАРК-сигнальный путь» (mitogen-activated protein kinase) посредством связывания с CB2-рецепторами, эндоканнабиоды регулируют экспрессию ключевых генов, участвующих в синтезе липидов, дозозависимо ингибируя выработку последних, а также вызывая апоптоз себоцитов. Доказательством данной теории служит факт, что клетки с «заблокированными» CB2-рецепторами снижают продукцию себума [101].

Как к средству терапии резистентных акне, растет интерес к *ботулотоксину типа А*. В минимальном количестве он способен уменьшать секрецию кожного сала за счет блокирования высвобождения ацетилхолина, одним из свойств которого является индукция себогенеза посредством холинэргического влияния [78].

Изучают клинические эффекты *селективного криолиза* сальных желез при акне. У мужчин, принимавших участие в клинических испытаниях, производство кожного сала не только сократилось, но и сохранялось на более низком уровне в течение 1–2 нед. Однако данный вид терапии ограничен фототипами кожи по Фицпатрику из-за возможного появления гипопигментации [78].

Определенную нишу в исследованиях, в частности при разработке эффективных средств лечебной

косметики, занимают препараты растительного происхождения, а именно те их них, которые обладают антибактериальным, антипролиферативным и себорегулирующим эффектами. Большинство из таких препаратов используют местно. К ним относят эпигаллокатехин галлат (фитохимическое соединение, полученное из зеленого чая), и ресвератрол (фитохимическое соединение, присутствующее в винограде и арахисе). При использовании средств, содержащих данные фитопрепараты, наблюдались уменьшение количества как воспалительных, так и невоспалительных элементов, снижение продукции себума [78].

Заключение

Обзор последних достижений в лечении акне представляет особый интерес. Актуальная концепция патогенеза с пониманием перманентности воспаления открывает перспективу для поиска и испытания новых методов лечения. В недалеком будущем можно ожидать внедрения таргетной и биологической терапии, что может стать реальной альтернативой системным и даже наружным ретиноидам.

Инновационные, в том числе экспериментальные, способы терапии могут быть не только сопоставимы по эффективности со стандартными методами, но и, возможно, превзойдут их по эффективности при минимуме побочных эффектов. Безусловно, придется решать дилемму, с одной стороны, фармакоэкономической составляющей, с другой, значительного улучшения качества жизни больных под влиянием новых методов терапии.

Авторы заявляют об отсутствии конфликта интересов.

The authors declare no conflicts of interest.

ЛИТЕРАТУРА/ REFERENCES

- Holland DB, Jeremy AH. The role of inflammation in the pathogenesis of acne and acne scarring. *Semin Cutan Med Surg.* 2005;24:79-83. <https://doi.org/10.1016/j.sder.2005.03.004>
- Del Rosso JQ, Kircik LH. The sequence of inflammation, relevant biomarkers, and the pathogenesis of acne vulgaris: what does recent research show and what does it mean to the clinician? *J Drugs Dermatol.* 2013 Aug;12(8 Suppl):s109-s115.
- Tanghetti EA. The role of inflammation in the pathology of acne. *J Clin Aesthet Dermatol.* 2013 Sep;6(9):27-35.
- Selway JL, Kurczab T, Kealey T, Langlands K. Toll-like receptor 2 activation and comedogenesis: implications for the pathogenesis of acne. *BMC Dermatol.* 2013;13(1):10.
- Li ZJ, Choi DK, Sohn KC, Seo MS, Lee HE, Lee Y, et al. Propionibacterium acnes activates the NLRP3 inflammasome in human sebocytes. *J Invest Dermatol.* 2014;134(11):2747-2756. <https://doi.org/10.1038/jid.2014.221>
- Agak GW, Qin M, Nobe J, Kim M-H, Krutzyk SR, Tristan GR, et al. Propionibacterium acnes induces an IL-17 response in acne vulgaris that is regulated by vitamin A and vitamin D. *J Invest Dermatol.* 2014;134(2):366-373. <https://doi.org/10.1038/jid.2013.334>
- Zouboulis CC, Dessinioti C, Tsatsou F, Gollnick HPM. Anti-acne drugs in phase 1 and 2 clinical trials. *Expert Opin Investig Drugs.* 2017 Jul;26(7):813-823. <https://doi.org/10.1080/13543784.2017.1337745>
- Zouboulis CC. Zileuton, a new efficient and safe systemic antiacne drug. *Dermatoendocrinol.* 2009;1(3):188-192. <https://doi.org/10.4161/derm.1.3.8368>
- Miller I, Lynggaard CD, Lophaven S, Zachariae C, Dufour DN, Jemec GBE. A double-blind placebo-controlled randomized trial of adalimumab in the treatment of hidradenitis suppurativa. *BJD.* 2011;165:391-398. <https://doi.org/10.1111/j.1365-2133.2011.10339.x>
- Dreno B, Pecastaings S, Corvec S, Veraldi S, Khammari A, Roques C. Cutibacterium acnes (Propionibacterium acnes) and acne vulgaris: a brief look at the latest updates. *JEADV.* 2018;32(Suppl. 2):5-14. <https://doi.org/10.1111/jdv.15043>
- Leyden J, Stein-Gold L, Weiss J. Why Topical Retinoids Are Mainstay of Therapy for Acne. *Dermatology and Therapy.* 2017;7(3):293-304. <https://doi.org/10.1007/s13555-017-0185-2>
- Aubert J, Piwnica D, Bertino B, Blanchet-Réthoré S, Carlván I, Déret S, Dreno B, Gamboa B, Jomard A, Luzy AP, Mauvais P, Mounier C, Pascau J,

- Pelissou I, Portal T, Rivier M, Rossio P, Thoreau E, Viall E, Voegel JJ. Nonclinical and human pharmacology of the potent and selective topical retinoic acid receptor- γ agonist trifarotene. *Br J Dermatol*. 2018 Aug;179(2):442-456. <https://doi.org/10.1111/bjd.16719>
13. Jerry T, Ulrike B-P. A Multi-Center, Randomized, Double-Blind, Parallel-Group Vehicle Controlled Study To Compare The Efficacy And Safety Of CD5789 50 Ig/g. Cream Versus Vehicle Cream In Subjects With Acne Vulgaris. Accessed 10 Jul 2017. Accessed 17 Jun 2017. <https://clinicaltrials.gov/ct2/show/NCT02566369>
 14. Epstein EL, Stein Gold L. Safety and efficacy of tazarotene foam for the treatment of acne vulgaris. *Clin Cosmet Investig Dermatol*. 2013 May 14;6:123-125. <https://doi.org/10.2147/CCID.S34054>
 15. Jarratt M, Werner CP, Alió Saenz AB. Tazarotene foam versus tazarotene gel: a randomized relative bioavailability study in acne vulgaris. *Clin Drug Investig*. 2013 Apr;33(4):283-289. <https://doi.org/10.1007/s40261-013-0065-1>
 16. Maiti R, Sirka CS, Ashique Rahman MA, Srinivasan A, Parida S, Hota D. Efficacy and Safety of Tazarotene 0.1% Plus Clindamycin 1% Gel Versus Adapalene 0.1% Plus Clindamycin 1% Gel in Facial Acne Vulgaris: A Randomized, Controlled Clinical Trial. *Clin Drug Investig*. 2017 Nov;37(11):1083-1091. <https://doi.org/10.1007/s40261-017-0568-2>
 17. Layton AM, Cunliffe WJ. Guidelines for optimal use of isotretinoin in acne. *J Am Acad Dermatol*. 1992;27:S2-S7.
 18. Peck GL, Olsen TG, Butkus D, et al. Isotretinoin versus placebo in the treatment of cystic acne: a randomized double-blind study. *J Am Acad Dermatol*. 1982;6:735-745.
 19. Accutane FDA information. <http://www.fda.gov/Drugs/DrugSafety/PostmarketDrugSafetyInformationforPatientsandProviders/ucm094305.htm>
 20. РЛС 2018 [электронный ресурс], <http://www.rlsnet.ru>
 21. Plewig G, Dressel H, Pflieger M, Michelsen S, Kligman AM. Low dose isotretinoin combined with tretinoin is effective to correct abnormalities of acne. *J Dtsch Dermatol Ges*. 2004;2(1):31-45.
 22. Сакания Л.П., Полтева К.Т., Корсунская И.М. Алгоритм нисходящих доз ретиноидов в терапии акне резистентных к стандартным методам лечения. *Клиническая дерматология и венерология*. 2016;2:69-73. Sakaniya LR, Polteva KT, Korsunskaya IM. Using Algorithm of Descending Doses of Retioids in Treatment of Acne Resistant Therapies. *Russian Journal of Clinical Dermatology and Venereology = Klinicheskaya dermatologiya i venerologiya*. 2016;2:69-73.
 23. Hermes B, Praetel C, Henz B. M. Medium dose isotretinoin for the treatment of acne. *J Eur Acad Dermatol Venereol*. 1998;11(2):117-121.
 24. Hirsch RJ, Shalita AR. Isotretinoin dosing: past, present, and future trends. *Semin Cutan Med Surg*. 2001;20(3):162-165.
 25. Borghi A, Mantovani L, Minghetti S, Virgili A, Bettoli V. Acute Acne Flare following Isotretinoin Administration: Potential Protective Role of Low Starting Dose. *Dermatology*. 2008;218(2):178-180.
 26. *American Academy of Dermatology*. <https://www.aad.org/practicecenter/quality/clinical-guidelines/acne/isotretinoin>
 27. Кубанова А.А. *Акне: клинические рекомендации Российского общества дерматовенерологов*. Под ред. Кубановой А.А. М.: ДЭКС-Пресс, 2010; 28. Kubanova AA. *Акне: klinicheskie rekomendatsii Rossiiskogo obshchestva dermatovenerologov*. Pod red. Kubanovoy AA. M.: DEKS-Press, 2010;28. (In Russ.).
 28. Абдухаликова М.Л., Малова И.О., Михалевич И.М. Терапия среднетяжелых форм акне vulgaris системным изотретиноином: выбор доз и схем приема препарата. *Сибирский медицинский журнал (Иркутск)*. 2015;1:63-67. Abdukhalikova ML, Malova IO, Mikhalevich IM. Clinical and pharmacoeconomic treatment efficacy of moderate severity of acne vulgaris small dose of isotretinoin. *Sibirskiy Medicinskiy Zhurnal (Irkutsk)*. 2015;1:63-67.
 29. Самгин М.А., Львов А.Н., Потехаев Н.С., Потехаев Н.Н., Мазаева С.В., Громова С.А. Новые возможности в терапии розацеа и заболеваний сальных желез. *Российский журнал кожных и венерических болезней*. 2002;3:60-65. Samgin MA, Lvov AN, Potekaev NS, Potekaev NN, Mazaeva SV, Gromova SA. New possibilities in the the treatment of rosacea and diseases of the sebaceous glands. *Rossiiskii Zhurnal Kozhnykh i Venericheskikh Bolezni*. 2002;3:60-65.
 30. Самцов А.В. *Акне и акнеформные дерматозы*. М. 2009;288. Samtsov AV. *Акне i akneformnyye dermatozy*. M. 2009;288. (In Russ.).
 31. Karadag AS, Ertugrul DT, Takci Z, Bilgili SG, Namuslu M, Ata N, Sekeroglu R. The effect of isotretinoin on retinol-binding protein 4, leptin, adiponectin and insulin resistance in acne vulgaris patients. *Dermatology*. 2015; 230(1):70-74.
 32. Nelson AM, Zhao W, Gilliland KL et al. Temporal changes in gene expression in the skin of patients treated with isotretinoin provide insight into its mechanism of action. *Dermatoendocrinology*. 2009;1:177-187.
 33. Zouboulis C. Exploration of retinoid activity and the role of inflammation in acne: issues affecting future directions for acne therapy. *Journal of the European Academy of Dermatology and Venereology*. 2001;15:63-67.
 34. Sitzmann JH, Bauer FW, Cunliffe WJ, Holland DB, Lemotte PK. In situ 13- cis hybridization analysis of CRABP II expression in sebaceous follicles from retinoic acid-treated acne patients. *Br J Dermatol*. 1995;133:241-248.
 35. Goldstein JA, Comite H, Mescon H, Pochi PE. Isotretinoin in the treatment of Acne. *Arch Dermatol*. 1982;118:555-558; Weiss JS, Ellis CN, Headington JT, Tincoff T, Hamilton TA, Voorhees JJ. Topical tretinoin improves photoaged skin. A double-blind vehicle-controlled study. *JAMA*. 1988;259: 527-532.
 36. Hughes BR, Cunliffe WJ. A prospective study of the effect of isotretinoin on the follicular reservoir and sustainable sebum excretion rate in patients with acne. *Arch Dermatol*. 1994;130:315-318.
 37. Адашкевич В.П. Периоральный дерматит: клиническая картина, диагностика, лечение. *Дерматология*. 2008;1:17-20. Adaskevich VP. Perioral dermatitis: clinical presentation, diagnosis and treatment. *Dermatology*. 2008;1:17-20.
 38. Layton A. The use of isotretinoin in acne. *Dermatoendocrinology*. 2009;1:162-169.
 39. Chivot M. Acne flares and deteriorations during oral isotretinoin therapy. *Ann Dermatol Venereol*. 2001;128:224-228.
 40. Szepletowski J, Kapińska-Mrowiecka M, Kaszuba A, et al. Trądzik zwyczajny: patogeneza i leczenie. Konsensus Polskiego Towarzystwa Dermatologicznego. *Przegl Dermatol*. 2012;99:649-673.
 41. Cemil BC, Ayvaz HH, Ozturk G, et al. Effects of isotretinoin on body mass index, serum adiponectin, leptin, and ghrelin levels in acne vulgaris patients. *Adv Dermatol Allergol*. 2016;33:294-299.
 42. Rubenstein R, Roenigk HH Jr, Stegman SJ, Hanke CW. Atypical keloids after dermabrasion of patients taking isotretinoin. *J Am Acad Dermatol*. 1986; 15:280-285.
 43. Picosse FR, Yarak S, Cabral NC, Bagatin E. Early chemabrasion for acne scars after treatment with oral isotretinoin. *Dermatol Surg*. 2012;38:1521-1526.
 44. Kim HW, Chang SE, Kim JE, Ko JY, Ro YS. The safe delivery of fractional ablative carbon dioxide laser treatment for acne scars in Asian patients receiving oral isotretinoin. *Dermatol Surg*. 2014;40:1361-1366.
 45. Kingsley M, Graber E, Soo Y, Bae-Harboe C. Treatment of acne scarring with ablative fractionated laser resurfacing following isotretinoin therapy. *J Am Acad Dermatol*. 2012;66(4):AB216.
 46. Leyden J, Stein-Gold L, Weiss J. Why Topical Retinoids Are Mainstay of Therapy for Acne. *Dermatology and Therapy*. 2017;7(3):293-304.
 47. Pena S, Hill D, Feldman SR. Use of topical retinoids by dermatologists and non-dermatologists in the management of acne vulgaris. *J Am Acad Dermatol*. 2016;74:1252-1254.
 48. Balkrishnan R, Bhosle MJ, Camacho F, Fleischer AB, Feldman SR. Prescribing patterns for topical retinoids: analyses of 15 years of data from the national ambulatory medical care survey. *J Dermatolog Treat*. 2010;21:193-200.
 49. Akman A, Durusoy C, Senturk M, Koc CK, Soyuturk D, Alpsoy E. Treatment of acne with intermittent and conventional isotretinoin: a randomized, controlled multicenter study. *Arch Dermatol Res*. 2007;299:467-473.
 50. Kaymak Y, Alter N. The effectiveness of intermittent isotretinoin treatment in mild or moderate acne. *J Eur Acad Dermatol Venereol*. 2006;20:1256-1266.
 51. Goulden V, Clark SM, McGeown C, Cunliffe WJ. Treatment of acne with intermittent isotretinoin. *Br J Dermatol*. 1997;137:106-108.
 52. Palmer RA, Sidhu S, Goodwin PG. 'Microdose' isotretinoin. *Br J Dermatol*. 2000;143:205-206.
 53. Lvov AN, Samgin MA. Low doses of systemic isotretinoin for acne excoricee: the first experience of treatment. *JEADV*. 2003;168.
 54. Львов А.Н., Самгин М.А. *Экскориированные угри: первый опыт лечения низкодозированным роаккутаном*. Тезисы докладов X Российского национального конгресса «Человек и лекарство». Москва, 2003;7-11 апр. Lvov AN, Samgin MA. *Ekskoriirrovannyye ugri: pervyy opyt lecheniya nizkodozirovannym roakkutanom*. Tезisy dokladov X Rossiiskogo natsional'nogo kongressa «Chelovek i lekarstvo». Moscow. 2003 7-11 apr. (In Russ.).

55. Львов А.Н., Кирилук А. В. Роаккутан в терапии угревой болезни: стандартные режимы терапии и новая схема низких доз. *Русский медицинский журнал*. 2008;16(23):1541-1546.
56. Masiukova SA, Mordovtseva VV, Kakhishvili NN, Sanakoeva EG, Kruglova LS, Sokolova YuP. Clinical case of acne treatment with low-dose isotretinoin. *Russian Journal of Clinical Dermatology and Venereology = Klinicheskaya dermatologiya i venerologiya*. 2014;1:68-74.
57. Amichai B, Shemer A, Grunwald MH. Low-dose isotretinoin in the treatment of acne vulgaris. *J Am Acad Dermatol*. 2006;54:644-646.
58. Daulat Ram Dhaked, Ram Singh Meena, Anshul Maheshwari, Uma Shankar Agarwal, Saroj Purohit. *Indian Dermatol Online J*. 2016 Sep-Oct;7(5):378-385.
59. Agarwal US, Besarwal RK, Bhola K. Oral isotretinoin in different dose regimens for acne vulgaris: a randomized comparative trial. *Indian J Dermatol Venereol Leprol*. 2011;77:688-694.
60. De D, Kanwar AJ. Combination of low-dose isotretinoin and pulsed oral azithromycin in the management of moderate to severe acne: a preliminary open-label, prospective, non-comparative, single-centre study. *Clin Drug Invest*. 2011;31:599-604.
61. Plewig G, Hennes R, Maas B, Mack-Hennes A. Remission behavior following low-dose 13-cis-retinoic acid in papulopustular acne. *Z Hautkr*. 1986 Sep 1;61(17):1205-1210.
62. Rademaker M, Wishart J, Birchall N. *Isotretinoin 5 mg daily for persistent low-grade adult acne vulgaris — a randomised double blind study* (in-press: abstract EADV Prague 2012).
63. Bruno NP, Beacham BE, Burnett JW. Adverse effects of isotretinoin therapy. *Cutis*. 1984;33:484-489.
64. Rao PK, Bhat RM, Nandakishore B, Dandakeri S, Martis J, Kamath GH. Safety and efficacy of low-dose isotretinoin in the treatment of moderate to severe acne vulgaris. *Indian J Dermatol*. 2014;59:316.
65. Rasi A, Behrangi E, Rohaninasab M, Nahad ZM. Efficacy of fixed daily 20 mg of isotretinoin in moderate to severe scar prone acne. *Adv Biomed Res*. 2014;3:103.
66. Kotori M. Low-dose Vitamin «A» Tablets-treatment of Acne Vulgaris. *Medical Archives*. 2015;69(1):28.
67. Dhaked DR, Meena RS, Maheshwari A, Agarwal US, Purohit S. A randomized comparative trial of two low-dose oral isotretinoin regimens in moderate to severe acne vulgaris. *Indian Dermatol Online J*. 2016 Sep-Oct; 7(5):378-385.
68. Lee JW, Yoo KH, Park KY, et al. Effectiveness of conventional, low-dose and intermittent oral isotretinoin in the treatment of acne: a randomized, controlled comparative study. *Br J Dermatol*. 2011;164:1369-1375.
69. Sardana K, Garg V, Sehgal V, Mahajan S, Bhushan P. Efficacy of fixed low-dose isotretinoin (20 mg, alternate days) with topical clindamycin gel in moderately severe acne vulgaris. *Journal of the European Academy of Dermatology and Venereology*, 2009;23(5):556-560.
70. Szeptietowski J, Kapińska-Mrowiecka M, Kaszuba A, et al. Trądzik zwyczajny: patogenezę i leczenie. Konsensus Polskiego Towarzystwa Dermatologicznego. *Przegl Dermatol*. 2012;99:649-673.
71. El-Sherif NA, Greiw AS, Benamer AM. Daily Low Dose versus Intermittent Isotretinoin Regimens. *Ibnosina J Med BS*. 2013;5:296-302.
72. Plewig G. *Isotretinoin Therapie: Wann, was, wie?* In: Fortschritte der praktischen *Dermatologie und venerologie* 2004 (Hrsg. G. Plewig, P. Kaudewitz, C.A. Sander). Springer Berlin Heidelberg. 2005;245-258.
73. Igoshina AV, Michenko AV, Lvov AN. Spatially modulated ablation of an erbium laser in combination with isotretinoin in acne excorie. *EADeP*. 2017.
74. Geissler SE, Michelsen S, Plewig G. Very low dose isotretinoin is effective in controlling seborrhea. *J Dtsch Dermatol Ges*. 2003;1:952-958.
75. Chandrashekar BS, Varsha DV, Vasanth V, Jagadish P, Madura C, Rajashekar ML. Safety of performing invasive acne scar treatment and laser hair removal in patients on oral isotretinoin: a retrospective study of 110 patients. *Int J Dermatol*. 2014;53:1281-1285.
76. Bowes LE, Alster TS. Treatment of Facial Scarring and Ulceration Resulting from Acne Excorie'e with 585-nm Pulsed Dye Laser Irradiation and Cognitive Psychotherapy. *American Society for Dermatologic Surgery*. 2004;30:934-938.
77. Jones TM, Ellman H, deVries T. Pharmacokinetic comparison of once-daily topical minocycline foam 4% vs oral minocycline for moderate-to-severe acne. *J Drugs Dermatol*. 2017 Oct 1;16(10):1022-1028.
78. Trivedi MK, Bosanac SS, Sivamani RK, Larsen LN. Emerging Therapies for Acne Vulgaris. *Am J Clin Dermatol*. 2018 Aug;19(4):505-516. <https://doi.org/10.1007/s40257-018-0345-x>
79. Narayanan V, Motlekar S, Kadhe G, Bhagat S. Efficacy and Safety of Nadifloxacin for Bacterial Skin Infections: Results from Clinical and Post-Marketing Studies. *Dermatol Ther (Heidelb)*. 2014;4:233-248. <https://doi.org/10.1007/s13555-014-0062-1>
80. Kurokawa I, Akamatsu H, Nishijima S, Asada Y, Kawabata S. Clinical and bacteriologic evaluation of OPC-7251 in patients with acne: A double-blind group comparison study versus cream base. *J Am Acad Dermatol*. 1991 Oct;25(4):674-681. [https://doi.org/10.1016/0190-9622\(91\)70252-W](https://doi.org/10.1016/0190-9622(91)70252-W)
81. Tunca M, Akar A, Ozmen I, Erbil H. Topical nadifloxacin 1% cream vs. topical erythromycin 4% gel in the treatment of mild to moderate acne. *Int J Dermatol*. 2010 Dec;49(12):1440-1444. <https://doi.org/10.1111/j.1365-4632.2010.04601.x>
82. Shah BJ, Sumathy TK, Dhurat RS, Torsekar RG, Viswanath V, Mukhi JI, et al. Efficacy and tolerability of topical fixed combination of nadifloxacin 1% and adapalene 0.1% in the treatment of mild to moderate acne vulgaris in indian patients: a multicenter, open-labelled, prospective study. *Indian J Dermatol*. 2014;59(4):385. <https://doi.org/10.4103/0019-5154.135492>
83. Sato T, Shirane T, Noguchi N, Sasatsu M, Ito A. Novel anti-acne actions of nadifloxacin and clindamycin that inhibit the production of sebum, prostaglandin E2 and promatrix metalloproteinase-2 in hamster sebocytes. *J Dermatol*. 2012 Sep;39(9):774-780.
84. Keri J. What's new in acne and rosacea? *Semin Cutan Med Surg*. 2016 Jun;35(2):103-106.
85. Juan A-B. *Molecular and clinical study of the effect of zaxcell versus efferel in the inflammatory and scarring process of moderate and severe acne* [cited 10 Jul 2017]. <https://clinicaltrials.gov/ct2/show/NCT03076320>
86. Wang Y, Hata TR, Tong YL, Kao MS, Zouboulis CC, Gallo RL, Huang CM. The Anti-Inflammatory Activities of Propionibacterium acnes CAMP Factor-Targeted Acne Vaccines. *J Invest Dermatol*. 2018 Nov;138(11):2355-2364.
87. Meingassner JG, Aschauer H, Winiski AP, Dales N, Yowe D, Winther MD, et al. Pharmacological inhibition of stearyl CoA desaturase in the skin induces atrophy of the sebaceous glands. *J Invest Dermatol*. 2013;133(8):2091.
88. Y Paul Goldberg, Xenon Pharmaceuticals Inc. A Phase 1 and 2 Randomized, Double-Blind, Vehicle-Controlled, Parallel-Group Study to Evaluate the Safety, Tolerability, Efficacy, and Exposure of up to 12 Weeks of XPF-005 Treatment in Healthy Volunteers and Subjects With Acne Vulgaris [cited 10 Jul 2017]. <https://clinicaltrials.gov/ct2/show/NCT02656043>. Accessed 17 Jun 2017.
89. Hunt DW, Winters GC, Brownsey RW, Kulpa JE, Gilliland KL, Thiboutot DM, Hofland HE. Inhibition of sebum production with the acetyl coenzyme a carboxylase inhibitor olumacostat glasaretil. *J Invest Dermatol*. 2017 Jul; 137(7):1415-1423.
90. Bissonnette R, Poulin Y, Drew J, Hofland H, Tan J. Olumacostat glasaretil, a novel topical sebum inhibitor, in the treatment of acne vulgaris: a phase IIa, multicenter, randomized, vehiclecontrolled study. *J Am Acad Dermatol*. 2017;76(1):33-39. <https://doi.org/10.1016/j.jaad.2016.08.053>
91. Eisinger M, Li W-H, Anthonavage M, Pappas A, Zhang L, Rossetti D, et al. A melanocortin receptor 1 and 5 antagonist inhibits sebaceous gland differentiation and the production of sebum-specific lipids. *J Dermatol Sci*. 2011; 63(1):23-32. <https://doi.org/10.1016/j.jdermsci.2011.04.001>
92. Cone RD. Studies on the physiological functions of the melanocortin system. *Endocr Rev*. 2006 Dec;27(7):736-749.
93. Mimetica Pty Limited. *A randomized, single-blind, phase 2 study to determine the safety, tolerability, and systemic exposure of 3 dose regimens of topically applied MTC896 gel in subjects with acne vulgaris* [cited 10 Jul 2017]. Accessed 17 Jun 2017. <https://clinicaltrials.gov/ct2/show/NCT02293018>
94. Thiboutot DM, Kircik L, McMichael A, Cook-Bolden FE, Tyring SK, Berk DR, Chang-Lin JE, Lin V, Kaoukhov A. Efficacy, Safety, and Dermal Tolerability of Dapsone Gel, 7.5% in Patients with Moderate Acne Vulgaris: A Pooled Analysis of Two Phase 3 Trials. *J Clin Aesthet Dermatol*. 2016; 9(10): 18-27.
95. Watton C, Smith K, Carter E. Methemoglobinemia as a Complication of Topical Dapsone. *N Engl J Med*. 2015 Jan 29;372(5):492. <https://doi.org/10.1056/NEJMc1408272>
96. Trifu V, Tiplica GS, Naumescu E, Zalupca L, Moro L, Celasco G. Cortexolone 17 α -propionate 1% cream, a new potent antiandrogen for topical treatment of acne vulgaris. A pilot randomized, double-blind comparative study

- vs. placebo and tretinoin 0.05% cream. *Br J Dermatol*. 2011 Jul;165(1):177-183.
<https://doi.org/10.1111/j.1365-2133.2011.10332.x>
97. Celasco G, Moro L, Bozzella R, Ferraboschi P, Bartorelli L, Quattrocchi C, Nicoletti F. Biological profile of cortexolone 17 α -propionate (CB-03-01), a new topical and peripherally selective androgen antagonist. *Arzneimittelforschung*. 2004;54(12):881-886.
98. Kohler C, Tschumi K, Bodmer C, Schneiter M, Birkhaeuser M. Effect of finasteride 5 mg (Proscar) on acne and alopecia in female patients with normal serum levels of free testosterone. *Gynecol Endocrinol*. 2007;23(3):142-145.
99. Kumar R, Singh B, Bakshi G, Katare OP. Development of liposomal systems of finasteride for topical applications: design, characterization, and in vitro evaluation. *Pharm Dev Technol*. 2007;12(6):591-601.
100. Plovanich M, Weng QY, Mostaghimi A. Low usefulness of potassium monitoring among healthy young women taking spironolactone for acne. *JAMA Dermatol*. 2015;151(9):941-944.
<https://doi.org/10.1001/jamadermatol.2015.34>
101. Dobrosi N, Tóth BI, Nagy G, Dózsa A, Géczy T, Nagy L, Zouboulis CC, Paus R, Kovács L, Bíró T. Endocannabinoids enhance lipid synthesis and apoptosis of human sebocytes via cannabinoid receptor-2-mediated signaling. *FASEB J*. 2008 Oct;22(10):3685-3695.
<https://doi.org/10.1096/fj.07-104877>
102. Thiboutot, et al. Practical management of acne for clinicians: an international consensus from Global Alliance to improve outcomes in acne. *J Am Acad Dermatol*, 2018 Feb.
<https://doi.org/10.1016/j.jaad.2017.09.078>
103. Zouboulis CC, Desai N, Emtestam L, Hunger RE, Ioannides D, Juhasz I, Lapins J, Matusiak L, Prens EP, Revuz J, Schneider-Burrus S, Szepietowski JC, van der Zee HH, Jemec GBE. European S1 guideline for the treatment of hidradenitis suppurativa/acne inversa. *JEADV*. 2015;29:619-644.
<https://doi.org/10.1111/jdv.12966>

Поступила 05.03.19

Received 05.03.19

Принята к печати 01.04.19

Accepted 01.04.19