

Клинико-морфологическая характеристика состояния кожи пациентов с акне в динамике терапии изотретиноином в форме LIDOSE

И.Г. Сергеева, Ю.М. Криницына, В.В. Онопченко, М.А. Гвоздарева, А.А. Дягилева

Clinical and morphological characteristics of the skin in acne patients in the course of treatment with isotretinoin in the form of LIDOSE

I.G. SERGEYEVA, YU.M. KRINITSYNA, V.V. ONIPCHENKO, M.A. GVOZDAREVA

об авторах:

И.Г. Сергеева — д.м.н., профессор кафедры фундаментальной медицины Новосибирского национального исследовательского государственного университета

Ю.М. Криницына — д.м.н., профессор, заведующая лабораторией ФГБУ «НИИ Региональной патологии и патоморфологии» СО РАМН

В.В. Онопченко — главный врач ГБУЗ «Новосибирский областной кожно-венерологический диспансер»

М.А. Гвоздарева — интерн медицинского факультета Новосибирского национального исследовательского государственного университета, врач-физиотерапевт ГБУЗ «Новосибирский областной кожно-венерологический диспансер»

А.А. Дягилева — студентка медицинского факультета Новосибирского национального исследовательского государственного университета

Цель. Оценить клинико-морфологические изменения кожи у пациентов с тяжелыми и средней степени тяжести акне в динамике системной терапии изотретиноином в форме LIDOSE.

Материал и методы. Проведено исследование клинико-морфологического состояния кожи 40 пациентов с тяжелыми и средней степени тяжести акне, которым показано лечение системными ретиноидами. У 70% больных ранее проводимая наружная терапия была неэффективной. У 45% этих пациентов после регресса вульгарных угрей сформировались рубцы. Для визуализации структуры эпидермиса, дермы и подкожной жировой клетчатки применяли метод ультразвукового сканирования кожи с частотой 75 МГц.

Результаты. Полученные эхограммы кожи показали возможность визуализации воспалительных элементов в дерме, различия в показателях плотности кожи на разных участках лица до начала терапии и уменьшение различий в значениях этих показателей на фоне системной терапии изотретиноином к 3-му месяцу терапии.

Ключевые слова: **акне, высокочастотное ультразвуковое сканирование, изотретиноин в форме LIDOSE.**

Objective. To assess clinical and morphological changes in the skin in patients with severe to moderate acne in the course of systemic treatment with isotretinoin in the form of LIDOSE.

Materials and methods. The authors conducted a study of the clinical and morphologic state of the skin in 40 patients with severe to moderate acne, who were administered the treatment with systemic retinoids. Previous external therapy was inefficient in 70% of the patients. As many as 45% of the patients developed scars as a result of the regression of acne vulgaris. To visualize the structure of the epidermis, derma and subcutaneous layer, the authors used the ultrasonic skin scanning method at the frequency of 75 M.

Results. The skin scanning images obtained as a result demonstrated the possibility of visualizing inflammatory components in the derma, differences in the skin density indices in different facial zones prior to the therapy and reduction in these indices against the background of the systemic therapy with isotretinoin by the third month of the treatment.

Key words: **acne, high-frequency ultrasound scanning, isotretinoin in the form of LIDOSE.**

■ Акне является одним из наиболее распространенных дерматозов [1], развивается как самостоятельное заболевание или является маркером различных системных, в первую очередь эндокринных, нарушений, что определяет необходимость индивидуального подхода к обследованию и лечению пациентов [2]. Ряд работ характеризует акне как гетерогенную группу состояний с большой вариабельностью клинических проявлений заболевания, различной зависимостью от пола, возраста, особенностями локализации, характера воспаления и этиологии процесса [3].

На сегодняшний день достаточно подробно изучены факторы патогенеза заболевания (андрогенная гиперстимуляция себоцитов, избыточная кератинизация, патогенное воздействие *Propionobacterium aspe*, воспалительный процесс), но вопрос о том, что первично в патогенезе заболевания, остается открытым. В последнее время все большее значение придается воспалению в коже как первой стадии развития акне [4].

По влиянию на факторы патогенеза наиболее эффективными средствами являются ретиноиды для топического и системного применения [5]. Вначале системные ретиноиды назначали при тяжелых кистозных формах акне, курсовая доза препаратов составляла 100 мг/кг и более, рекомендовалось начинать лечение в дозах 0,75—1,0 мг/кг в сутки для достижения курсовой дозы.

Согласно Европейскому руководству по лечению акне 2011 г. в качестве первой линии терапии рекомендуется назначение системных ретиноидов при тяжелых и средней степени тяжести акне [6]. Расширение показаний для их назначения предполагает применение препаратов системного действия при раннем появлении рубцов, наличие у пациентов психологических проблем, связанных с заболеванием. Расширение терапевтического применения изотретиноина, его безопасность применения у подростков [7], а также целесообразность назначения схемы лечения микродозами в ряде клинических ситуаций [8] привело к увеличению количества пациентов, получающих системную терапию. Наряду с необходимостью контроля биохимических анализов на фоне терапии, контрацепции, предупреждения повреждения кожи УФ-лучами перед врачами стоит вопрос о комплаентности пациентов к проводимой терапии в связи с развитием побочных эффектов со стороны кожи.

По данным литературы, до 78% пациентов, применяющих изотретиноин, имеют ретиноидный хейлит, часто встречаются экзематозные изменения на кистях [9]. Данные проявления зависят не только от суточных доз препарата, но и от метеорологических особенностей, времени года, активности проводимых коррекционных мероприятий. Часть пациентов отмечают терапию после 1—2 мес. лечения из-за непереносимости побочных эффектов со стороны кожи, даже

при отсутствии изменений в биохимических анализах крови и улучшении течения акне.

В последние годы в практике дерматологов появился изотретиноин в лекарственной форме LIDOSE (Акнекутан*) [10], которая представляет собой стабильную форму лекарственного препарата, с увеличенным уровнем биодоступности, относительно обычной формы изотретиноина [1]. Показана эквивалентность 8 мг изотретиноина в форме LIDOSE по сравнению с 10 мг обычной формы изотретиноина, что приводит к уменьшению суточной и курсовой доз на 20% от рассчитываемой ранее, и высокая терапевтическая активность и безопасность изотретиноина в форме LIDOSE [11].

Оценка эффективности терапии системными ретиноидами основана в первую очередь на изучении макроскопических изменений, происходящих на поверхности кожи. Ряд авторов проводили патоморфологическое исследование элементов при акне [12], но, учитывая расположение высыпаний в области лица, груди, спины, данный вид обследования малопримемлем для оценки динамики терапии заболевания. С этой целью является возможным контроль состояния кожи с помощью неинвазивного морфофункционального метода исследования *in vivo* — высокочастотного ультразвукового сканирования. Введение в практику дерматолога ультразвукового исследования кожи позволяет визуализировать глубокие элементы и формирующиеся рубцовые изменения при акне [13]. Таким образом, актуальной задачей является внедрение неинвазивных методов динамического наблюдения пациентов с тяжелыми и средней степени тяжести акне при терапии системными ретиноидами [14].

Цель исследования: оценить клинико-морфологические изменения кожи у пациентов с тяжелыми и средней степени тяжести акне в динамике системной терапии изотретиноином в форме LIDOSE.

Материал и методы

Под наблюдением находились 40 пациентов в возрасте от 14 до 42 лет (средний возраст 26 ± 2 года) с акне тяжелой и средней степени тяжести. Длительность заболевания составляла от 3 мес. до 21 года. Из анамнеза известно, что 28 (70%) человек получали различную терапию, из них 1 пациент самостоятельно принимал изотретиноин (по 20 мг в течение 1 мес.), антибиотики короткими курсами — 4 человека, топические ретиноиды — 7 пациентов, оральные контрацептивы — 2, бензоилпероксид — 3, аутогемотерапию — 2, азелаиновую кислоту — 3, зинерит — 4 человека. Все пациенты отмечали отсутствие эффекта или временное улучшение после применения данных

* В Бельгии препарат зарегистрирован под торговым названием *Isosupra Lidose* и производится компанией "Laboratoires SMB S.A."

средств. Кроме этого 2 больных проходили курсы терапии акне гомеопатическими средствами. Также пациенты указывали на применение взбалтываемых смесей, бодяги, препаратов цинка, витаминов, пивных дрожжей, вобэнзима, сорбентов, косметических масок с глиной. На момент начала терапии топические и системные препараты для лечения акне не применялись в течение 1 мес. и более у всех больных.

У всех пациентов высыпания располагались на коже лица, у 31 (85%) человека носили распространенный характер с поражением кожи спины, груди, у 3 (7,5%) — кожи плеч и бедер, у 3 (7,5%) — кожи волосистой части головы и шеи.

Первичные морфологические элементы были представлены папулами — у 22 (55%) человек, пустулами — у 18 (45%), открытыми и закрытыми комедонами — у 8 (20%). У 15 (37,5%) пациентов были выявлены глубокие кистозные элементы. У 18 (45%) пациентов на коже выявлялись рубцы после заживления элементов акне легкой и средней степени, развившиеся на месте предшествующих воспалительных высыпаний, у 13 (32,5%) человек — пигментные пятна.

Всем пациентам проводили биохимический анализ крови до начала лечения, в динамике терапии и после окончания курса. Показатели биохимического анализа крови до начала лечения у всех пациентов были в пределах нормы (табл. 1).

Для детального изучения морфологических структур эпидермиса и дермы проводили ультразвуковое исследование кожи сканером DUB@SkinScanner (trm GmbH, Taberna Pro Medicum, Германия) с датчиком 75 МГц, глубиной сканирования 4 мм и разрешающей способностью 21 мкм. Исследование проводили на коже трех локализаций (лоб, подбородок, щеки) на участках наиболее выраженного воспаления и максимального количества высыпаний.

Для лечения акне пациенты получали изотретиноин в форме LIDOSE (Акнекутан). Препарат назначали в дозировке 0,4—0,8 мг/кг в сутки в зависимости от выраженности побочных эффектов со стороны кожи. Одновременно с лечением ретиноидами пациенты принимали препараты, корригирующие побочные эффекты изотретиноина со стороны кожи, связанные с развитием ретиноидного дерматита и хейлита. Для губ назначали препараты, содержащие декспантенол в форме крема (д-пантенол), при активной инсоляции средства с SPF 25 (Ладиваль, гигиеническая помада). Рекомендованная частота нанесения составляла 6—8 раз в сутки. На кожу лица с учетом резко континентального климата в регионе Западной Сибири в зимний период рекомендовали крем Нутритик 5%, в летний период крем Толеран-Ультра, во время пребывания на солнце средства с SPF 50 (Антгелиос). На тыл кистей при развитии ретиноидного дерматита назначали препарат на основе 0,05% АСД-фракции (Айсида крем-гель для сухой кожи) 4—6 раз в день при обострениях и 1—2 раза в день после купирования проявлений дерматита.

Контрольный осмотр пациентов проводили до лечения, через 1 и 3 мес. от начала лечения и далее каждые 3 мес. до получения пациентом курсовой дозы препарата 100 мг на 1 кг массы тела.

Статистическую оценку данных проводили стандартными методами биологической статистики.

Результаты

Через 1 мес. терапии акнекутаном начинал развиваться значительный терапевтический эффект, который проявлялся уменьшением количества воспалительных элементов и уменьшением жирности кожи (рис. 1). Реакции обострения в виде усиления появления свежих высыпаний в первый месяц лечения наблюдали у 8 (20%) человек.

ТАБЛИЦА 1

Показатели биохимического анализа крови в динамике терапии пациентов с акне изотретиноином в форме LIDOSE

Показатель	До лечения	После лечения
Аланинаминотрансфераза	14,4 ± 1,4	12,4 ± 1,7
Аспартатаминотрансфераза	18,5 ± 1,6	14,3 ± 1,5
Билирубин	12,4 ± 1,5	19,6 ± 1,6
Мочевина	3,7 ± 0,4	3,9 ± 0,3
Креатинин	68,7 ± 2,8	64,2 ± 3,0
Холестерин	4,6 ± 0,5	4,4 ± 0,3
Триглицериды	1,4 ± 0,3	0,9 ± 0,2
Холестерин липопротеидов высокой плотности	1,2 ± 0,2	1,8 ± 0,3
Холестерин липопротеидов низкой плотности	2,4 ± 0,5	2,6 ± 0,4

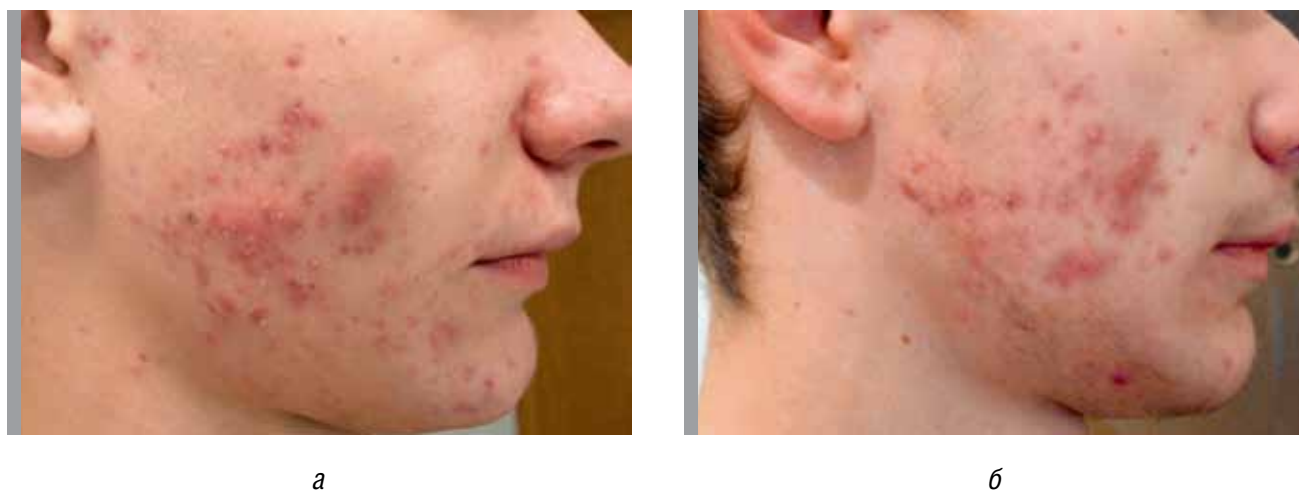

Рис. 1. Состояние кожи щеки пациента С. 19 лет с акне тяжелой степени до лечения (а) и через 1,5 мес. от начала терапии (б; полученная доза изотретиноина 32 мг/кг)

На фоне терапии наблюдали ряд побочных эффектов, связанных со снижением активности сальных желез: сухость и шелушение в области лица, ретиноидный хейлит — у 18 (45%) человек, дерматит тыла кистей и предплечий — у 8 (20%) человек. У одного пациента в первую неделю лечения отмечались головная боль и однократное повышение артериального давления, которые не потребовали отмены препарата и больше не повторялись.

Ультразвуковое сканирование кожи пациентов с акне до начала лечения показало значительное раз-

личие толщины и экзогенной плотности кожи в пределах исследуемых областей (лоб, щеки, подбородок) (табл. 2; $p < 0,05$).

На эхограммах кожи до лечения акнекутаном эпидермис выглядел неравномерно утолщенным, неровным за счет наличия множественных папулопустулезных элементов. Структура его была неоднородной (рис. 2). В проекции дермы наблюдали множество гипзогенных участков, возможно, свидетельствующих об интенсивной инфильтрации, связанной с воспалением (рис. 3, 4). Также отчетливо визуализировались

ТАБЛИЦА 2

Динамика ультразвуковой картины состояния кожи на фоне системной терапии изотретиноином в форме LIDOSE ($n = 40$)

Показатель	До лечения	1 мес. терапии	3 мес. терапии
Толщина эпидермиса, мкм:			
кожа лба	121 ± 7,2	118 ± 4,1	113 ± 7,3
кожа подбородка	121 ± 4,8	118 ± 3,2	121 ± 4,2
кожа щеки	123 ± 5,9	106 ± 3,4	108 ± 4,9
Толщина дермы, мкм:			
кожа лба	962 ± 59,4	1950 ± 57,2	1776 ± 60,3
кожа подбородка	1193 ± 45,2	995 ± 35,5	1447 ± 40,2
кожа щеки	796 ± 35,6	997 ± 40,2	1404 ± 39,8
Плотность эпидермиса, усл. ед.:			
кожа лба	61 ± 7,5	112 ± 5,5	90 ± 8,1
кожа подбородка	109 ± 4,3	104 ± 2,6	85 ± 7,9
кожа щеки	95 ± 8,5	90 ± 8,5	53 ± 8,2
Плотность дермы, усл. ед.:			
кожа лба	5 ± 0,4	9 ± 0,6	7 ± 0,8
кожа подбородка	8 ± 0,2	6,5 ± 0,3	6,5 ± 0,7
кожа щеки	7,8 ± 0,7	6,5 ± 0,2	6 ± 0,6

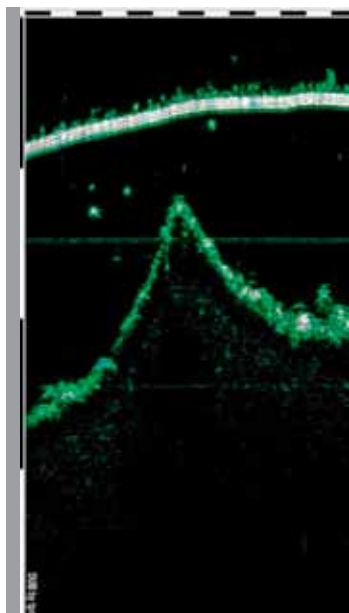


Рис. 2. Эхограмма кожи щеки пациента С. 19 лет с акне тяжелой степени

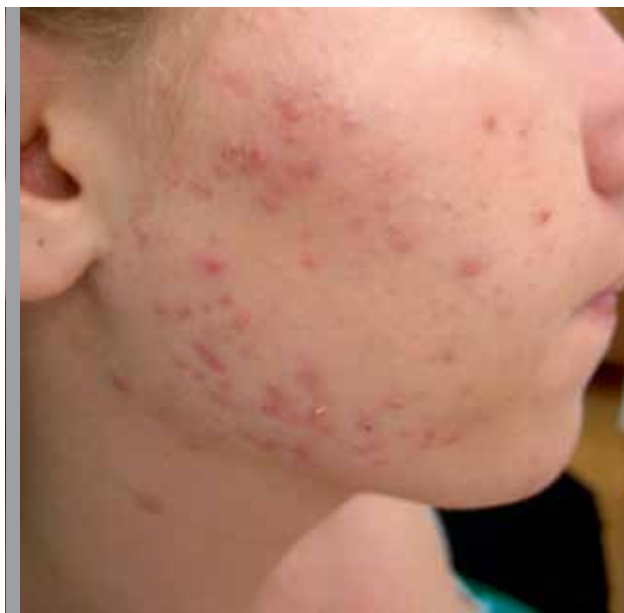

Рис. 3. Состояние кожи щеки пациентки Б. 16 лет до начала терапии

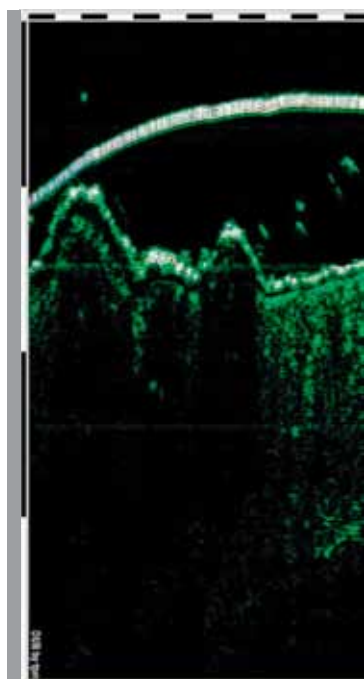

Рис. 4. Эхограмма кожи щеки пациентки Б. 16 лет до начала терапии. Визуализация гипозоногенных зон в дерме

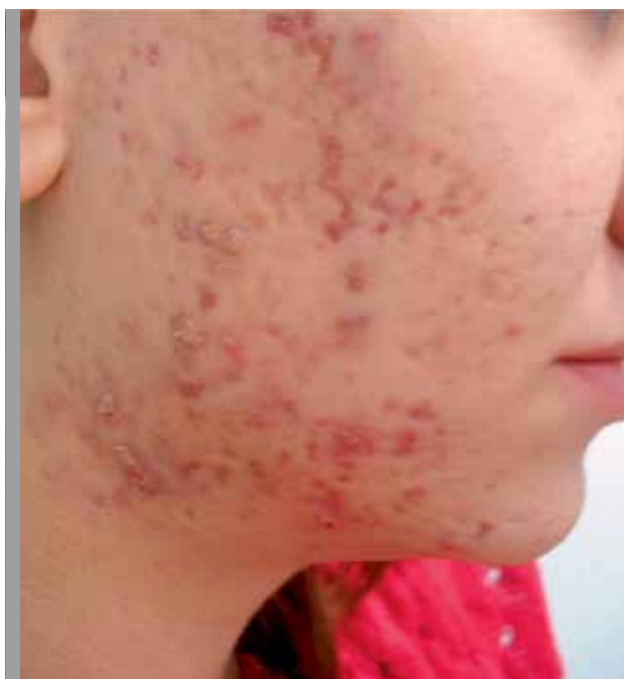

Рис. 5. Состояние кожи щеки пациентки Ф. 24 лет до начала терапии

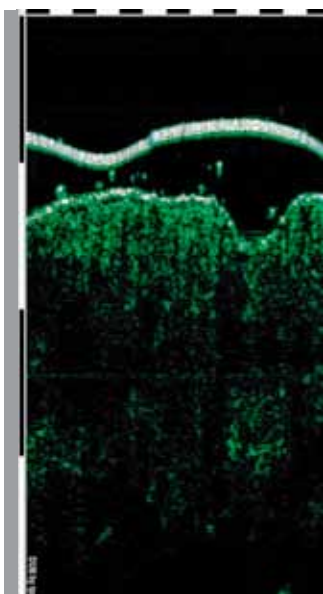


Рис. 6. Эхограмма кожи щеки пациентки Ф. 24 лет. Визуализация гипотрофического рубца

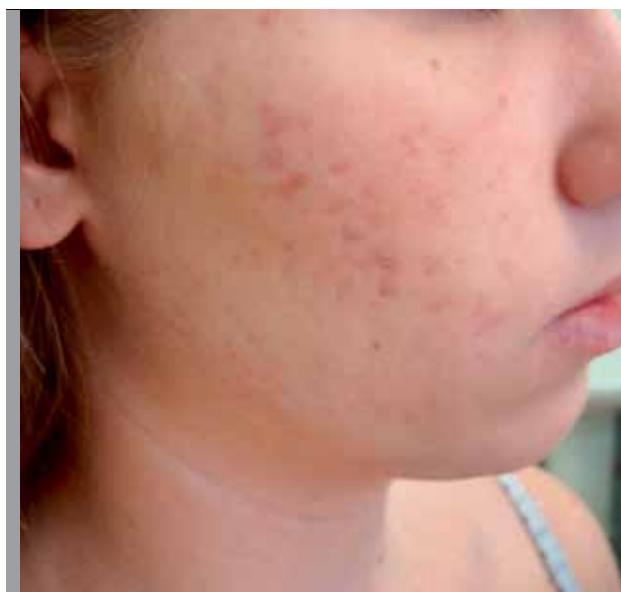

Рис. 7. Состояние кожи щеки пациентки Б. 16 лет через 3 мес. от начала терапии (полученная доза изотретиноина 52 мг/кг)

объемные образования с зоной пониженной эхогенности в центре. Характерную эхографическую картину имели гипотрофические рубцы, представляющие собой на эхограммах грубые дефекты эпидермального и дермального слоев (рис. 5, 6). Толщина эпидермиса до лечения на коже лба, подбородка и щек была одинакова, эхоплотность эпидермиса на коже лба была ниже, чем на коже щек и подбородка. Толщина дермы до начала лечения визуально не различалась на рассматриваемых участках кожи, эхоплотность дермы была также ниже на коже лба, чем на коже подбородка и щек.

Через 3 мес. от начала терапии наблюдали значительное клиническое улучшение (рис. 7). На эхограммах наблюдали отсутствие гипозоногенных образований в дерме, выравнивание поверхности эпидермиса (рис. 8). При оценке толщины и ультразвуковой плотности эпидермиса и дермы (см. табл. 2) не обнаружено значительных изменений толщины эпидермиса на всех анализируемых участках кожи в этот период, толщина дермы увеличивалась, особенно этот процесс был выражен на коже лба и щек. Эхогенная плотность эпидермиса и дермы на коже лба увеличивалась особенно значительно в первый месяц терапии. На коже щек и подбородка к 3-му месяцу лечения наблюдали уменьшение этого показателя. Таким образом, к 3-му месяцу терапии эхогенная плотность эпидермиса и дермы уже не имела выраженных различий на разных частях лица.

По окончании курса терапии у всех пациентов наблюдали клиническое выздоровление (рис. 9), биохимические показатели находились в пределах нормы (см. табл. 1).

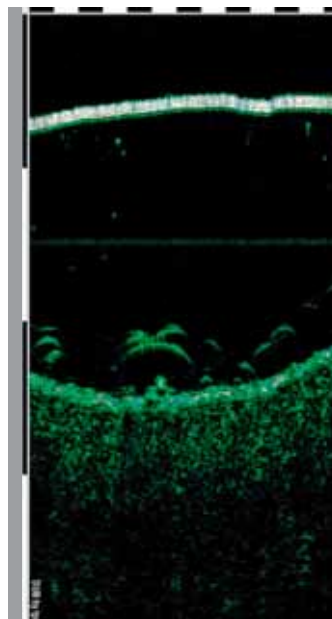
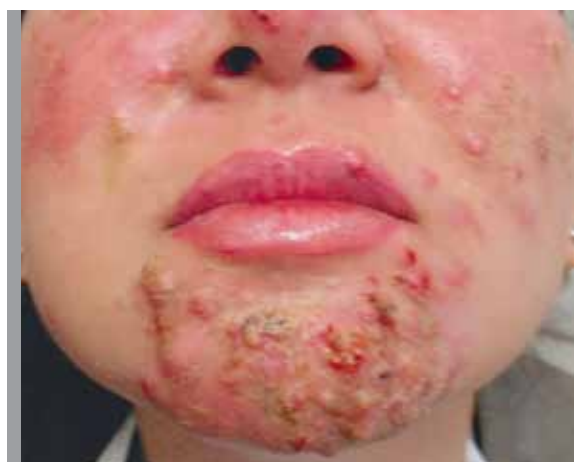
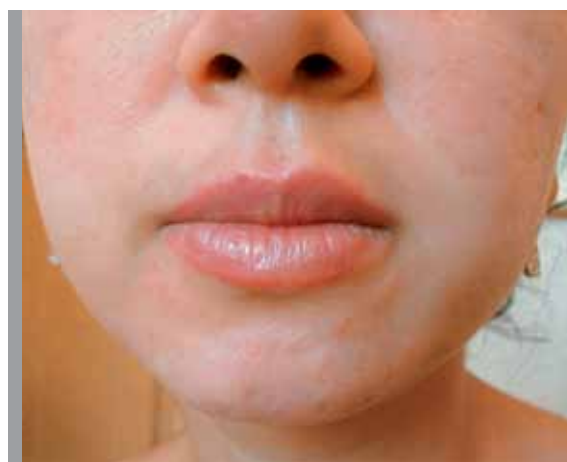
Рис. 8. Эхограмма кожи щеки пациентки Б. 16 лет через 3 мес. от начала терапии (полученная доза изотретиноина 52 мг/кг)



а



б

Рис. 9. Состояние кожи лица пациентки К. 28 лет до начала терапии (а) и после окончания курса терапии (б; полученная доза изотретиноина 100 мг/кг)

Выводы

1. У 70% пациентов с тяжелыми и средней степени тяжести акне, которым показано применение системных ретиноидов, в анамнезе были курсы неэффективной топической терапии, 45% этих пациентов имеют рубцы постакне.

2. Ультразвуковое сканирование кожи при тяжелых и средней степени тяжести акне позволяет визуализировать воспалительные элементы в дерме и выраженность рубцовых изменений постакне. Ультразвуковая плотность эпидермиса ($61,1 \pm 7,5$ усл. ед.) и дермы ($5 \pm 0,4$ усл. ед.) кожи лба значительно меньше показателей кожи подбородка ($109 \pm 4,3$ и $8 \pm 0,2$ усл. ед. соответственно) и щек ($95 \pm 8,5$ и $7,8 \pm 0,7$ усл. ед. соответственно; $p < 0,05$).

3. В динамике терапии системными ретиноидами помимо нормализации структуры кожи, по

данным ультразвукового сканирования, проявляющейся в исчезновении гипэхогенных образований в дерме и выравнивании поверхности эпидермиса, наблюдали уменьшение вариаций значений эхоплотности эпидермиса и дермы на коже лба, подбородка и щек после 3 мес. терапии, эхоплотность эпидермиса составила $90,9 \pm 8,1$, $85 \pm 7,9$, $53,8 \pm 8,2$ усл. ед., дермы — $7 \pm 0,8$, $6,5 \pm 0,7$, $6 \pm 0,6$ усл. ед. соответственно.

4. Применение изотретиноина в форме LIDOSE (Акнекутан) в дозе 0,4—0,8 мг на 1 кг массы тела приводило к клиническому выздоровлению после набора курсовой дозы (100 мг/кг) и было ассоциировано с небольшой частотой ретиноидных хейлитов (45%) и дерматитов (20%), а также с отсутствием изменений биохимических показателей крови после курса терапии у всех пациентов. ■

Литература

1. Тлиш М.М. Опыт лечения больных акне препаратом Акнекутан. Вестн. дерматол. и венерол. 2011; (3): 142—152.
2. Chen N., Obermayer-Pietsch B., Hong J-B. Acne-associated syndromes: models for better understanding of acne pathogenesis. JEADV. 2011; 25: 637—646.
3. Revus J., Pawin H., Poli F. et al. The advantage of establishing homogeneous patient groups: is it worth isolating «juvenile acne of the face»? JEADV. 2008; 12: 1429—1434.
4. Shaheen B., Gonzalez M. Acne sans P. acnes. JEADV. 2012; 3: 1468—1477.
5. Самцов А.В. Современные средства лечения акне. Вестн. дерматол. и венерол. 2010; (5): 108—111.
6. Nast A., Dreno B., Bettoli V. European evidence-based (S3) guidelines for the treatment of acne. JEADV. 2012; 26, suppl. 1.
7. Мурашкин Н.Н., Иванов А.М., Заславский Д.В., Камилова Т.А. Вопросы эффективности и безопасности применения системных ретиноидов в терапии акне у подростков. Вестн. дерматол. и венерол. 2010; (5): 12—116.
8. Львов А.Н. Роаккутан в терапии угревой болезни: новая схема низких доз. Вестн. дерматол. и венерол. 2009; (2): 88—93.
9. Rademaker M. Adverse effects of isotretinoin: A retrospective review of 1743 patients started on isotretinoin. Australasian Journal of Dermatology. 2010; 51: 248—253.
10. Волкова Е.Н., Осипова Н.К., Григорьева А.А., Платонов В.В. Прогрессивные технологии ведения больных с угревой болезнью. Клин. дерматол. и венерол. 2010; (1): 74—78.
11. Самцов А.В., Стаценко А.В., Горбунов Ю.Г. и др. Эффективность и безопасность применения Акнекутана в терапии акне. Вестн. дерматол. и венерол. 2011; (2): 58—60.
12. Новиков А.И., Охлопков В.А., Губарева А.В. и др. Клиническая и патоморфологическая характеристика угревой болезни. Вестн. дерматол. и венерол. 2007; (5): 37—39.
13. Безуглый А.П., Бикбулатова Н.Н., Шугинина Е.А., Белков П.А., Хабутдинова Н.Р. Ультразвуковое исследование кожи в практике врача-косметолога. Вестн. дерматол. и венерол. 2011; (3): 142—152.
14. Кудрина М.И., Макаренко Л.А., Маркина Н.Ю. Ультразвуковая диагностика в дерматологии. Росс. журн. кож. и вен. бол. 2009; (4): 11—15.

Для заметок